Aus dem physiologischen und histologischen Institut der tierärztlichen Hochschule zu Dresden.
Geh. Med.-Rat Prof. Dr. Ellenberger.

Über die Verbreitung des Muskel- und elastischen Gewebes

und speziell über

den Verlauf der Muskelfasern in der Wand der Wiederkäuermägen.

Inaugural-Dissertation
zur
Erlangung der Veterinär-Medizinischen Doktorwürde
vorgelegt der
Hohen Vereinigten Medizinischen Fakultät
der
Großherzoglich Hessischen Ludwigs-Universität Gießen
von

Paul Massig
Schlachthofdirektor in Erfurt.

Buchdruckerei Bussjäger, Erfurt.

Aus dem phyſiologiſchen und hiſtologiſchen Inſtitut der tierärztlichen Hochſchule zu Dresden.
Geh. Med.-Rat Prof. Dr. Ellenberger.

Über die Verbreitung des Muskel- und elaſtiſchen Gewebes

und ſpeziell über

den Verlauf der Muskelfaſern in der Wand der Wiederkäuermägen.

Inaugural-Diſſertation
zur
Erlangung der Veterinär-Mediziniſchen Doktorwürde
vorgelegt der
Hohen Vereinigten Mediziniſchen Fakultät
der
Großherzoglich Heſſiſchen Ludwigs-Univerſität Gießen
von

Paul Maſſig
Schlachthofdirektor in Erfurt.

Gedruckt mit Genehmigung der
Vereinigten Medizinischen Fakultät
der Universität Giessen.

Referent: Prof. Dr. P. Martin.

Seinen lieben Schwiegereltern,

Herrn Louis Schier und Frau Amalie

geb. Stoltz

in Dankbarkeit gewidmet.

Digitized by the Internet Archive
in 2026

https://archive.org/details/IA40154004_0345

Es gibt wohl kein Organ im tierischen Organismus, welches so auffällig der Lebensweise und insbesondere der Nahrung des Tieres angepasst ist, wie der Verdauungsapparat. Wir finden z. B., dass Tiere derselben zoologischen Ordnung infolge ihrer Lebensweise die verschiedenartigsten Munddarmformen aufweisen, während Tiere, welche zoologisch einander sehr fern stehen, die jedoch eine gleiche Ernährungsweise haben, sehr ähnliche Formen des Munddarms besitzen, wie z. B. die pflanzenfressenden Mollusken und die wiederkauenden Zweihufer. Die anatomischen Verhältnisse des Verdauungsapparates z. B. die Ausbildung des Zerkleinerungsapparates, die Grösse und Zahl der Speicheldrüsen, die Grösse und Form des Magens, die Länge, Weite und Form des Darmkanals sind demnach den sehr verschiedenen Lebensgewohnheiten der Tiere, ihrer naturgemässen Nahrung, ihrem Nahrungsbedürfnisse und dergl. entsprechend eine überaus wechselreiche. Die einzelnen Abschnitte des Verdauungsapparates stehen auch in gegenseitigen Abhängigkeitsverhältnissen. An Stelle des fehlenden Kauapparates des Kopfdarmes kann ein Muskelmagen vorhanden sein; die bei einer Tierart vorkommenden Vormägen können bei anderen Tieren durch Backentaschen oder Kröpfe oder durch einen mächtigen und eigenartig gestalteten Dickdarm ersetzt werden. Diese Fragen sollen uns aber im Nachstehenden nicht beschäftigen; meine Betrachtungen werden sich nur auf den Magen erstrecken.

Infolge des grossen Abhängigkeitsverhältnisses des Magens von anderen Teilen des Verdauungsapparates und infolge der sehr verschiedenen Nahrungsweise der Tiere ist die Form, die Grösse, die Gestalt, der Bau der Mägen grossen Schwankungen unterworfen. Es ist deshalb ungemein schwierig, eine für alle Verhältnisse passende Einteilung der Magenformen zu finden. Man kann einer solchen Einteilung die äussere Form oder die innere Einrichtung und den Bau oder beides zu Grunde legen. Nach der äusseren Form wird man einfache, nur einen ungeteilten Sack darstellende, und zusammengesetzte aus mehreren, äusserlich m. o. w. geschiedenen Säcken bestehende Mägen unterscheiden können. Nach der Lage könnte man die Mägen auch in Längs- und Quersäcke trennen. Was die Einteilung nach der inneren Einrichtung betrifft, so müsste man in erster Linie einhöhlige und mehrhöhlige Mägen unterscheiden; es wird dies meist mit dem Begriffe der einfachen und der zusammengesetzten Mägen zusammenfallen. Es kann aber auch ein Magen äusserlich einfach erscheinen und doch durch innere Scheidewände in mehrere Höhlen zerfallen. In zweiter Linie

muss man aber bei der Einteilung nach der inneren Einrichtung und dem Bau die Verhältnisse der Schleimhaut heranziehen, da die Muskelhaut und die seröse Haut keine Anhaltspunkte für eine Einteilung bieten. Die Schleimhaut des echten Magens ist im allgemeinen eine Drüsenschleimhaut, in der mindestens 2 Drüsenarten die sog. Fundusdrüsen (Belegzelldrüsen) und die Pylorusdrüsen regionenweise auftreten. Bei gewissen Tieren kommt hierzu, wie Ellenberger nachgewiesen hat, noch eine dritte Zone, in der sich eine dritte Drüsenart, die Cardiadrüsen finden. Nun kommt es vor, dass sich das Ende der Speiseröhre, unter Beibehaltung ihrer eigenartigen Schleimhaut, sackartig erweitert, und dass dieser Sack in die Magenbildung aufgenommen wird. Entweder geht die Speiseröhrenerweiterung ohne scharfe Grenze in den eigentlichen Magen über oder sie bildet einen oder mehrere gesonderte Säcke, die in den eigentlichen Drüsenmagen führen. Bei einzelnen Tieren kann auch hinter dem echten Magen noch ein Nachmagen angebracht sein.

Ellenberger (6—8) und seine Schüler Edelmann (5) und Haane (19) haben es versucht, die Mägen der Säugetiere zu gruppieren und haben dabei die äussere Form, sowie den Bau und die innere Einrichtung der Mägen berücksichtigt. Aus ihren Ausführungen mag einiges hier noch erwähnt sein. Man teilt die Mägen der Säugetiere zunächst in 2 Gruppen ein, in die einfachen (einhöhligen) Mägen und in die zusammengesetzten (mehrhöhligen). Die einhöhligen Mägen sind in der Regel nur mit einer die genannten Magendrüsen enthaltenden Drüsenschleimhaut ausgestattet und stellen dann den echten einfachen Magen dar, oder es ist ein Teil (Eingangsteil) mit einer kutanen Schleimhaut, der andere mit Magendrüsenschleimhaut versehen (Pferd, Ratte, Maus, Schwein u. s. w.). Hier ist also das erweiterte Oesophagusende in die Magenbildung derart aufgenommen, dass äusserlich eine scharfe Grenze durch eine Einbuchtung und dergl. nicht zu konstatieren ist. Der Magen erscheint äusserlich als ein einfacher Sack und hat auch im Innern keine Scheidewand oder grössere trennende Falte, er ist also einhöhlig. Demnach muss man also unterscheiden a) einhöhlige echte Mägen, die nur eine Drüsenschleimhaut besitzen und b) einhöhlige Mägen mit einer ösophagealen Abteilung. Bei manchen Tieren und zwar bei den letzteren tritt äusserlich eine Einbuchtung zwischen beiden Abschnitten des Magens auf z. B. beim Hamster, so dass man dann schon von einem 2höhligen oder 2sackigen Magen sprechen kann; die äussere Einbuchtung tritt innen als scheidende Falte in die Erscheinung. Der mit Schlundschleimhaut versehene Sack stellt einen sog. Vormagen dar. Dies ist der einfachste zusammengesetzte Magen. Bei anderen Tieren bildet das mächtig erweiterte Oesophagusende mehrere durch grosse oder kleine Oeffnungen mit einander verbundene Säcke, von denen der letzte in den eigentlichen Magen führt. Der komplizierteste derartiger Mägen ist der Wiederkäuermagen, der aus 3 Vormägen und dem eigentlichen Magen besteht. Es mag weiter noch erwähnt sein,

dass auch der eigentliche Magen in Säcke zerfallen oder divertikelartige Anhänge besitzen, ja dass er Poschenbildung wie der Dickdarm vieler Tiere zeigen kann. Man kann weiterhin die Mägen noch in solche mit und solche ohne Cardiadrüsenregion bezw. cardiale Pylorusdrüsenregion einteilen und lässt dabei kleine Häufchen oder unbedeutende Gruppen derartiger Drüsen an der Cardia unberücksichtigt. Auf alle diese Verhältnisse näher einzugehen, liegt kein Anlass vor. Hier soll nur der Magen der wiederkauenden Säugetiere besonders ins Auge gefasst werden und zwar speciell der der Haussäugetiere.

Der Magen der Wiederkäuer zerfällt nach den Einteilungen sämtlicher Veterinär-Anatomen und Zoologen in vier Abteilungen, nämlich in die drei Vormägen, den Pansen, rumen, die Haube, reticulum, und den Blättermagen oder Psalter, omasus und in den eigentlichen Drüsenmagen, den Labmagen, abomasus. Diese vier Abteilungen sind äusserlich deutlich durch Einschnürungen und innerlich durch die Verschiedenartigkeit der Schleimhaut leicht von einander zu trennen. Sie stehen durch Oeffnungen mit einander in Verbindung, An dem ersten Magen machen sich äusserlich mehrere mit Fett ausgefüllte Rinnen, Furchen oder tiefe Einbuchtungen bemerkbar, welche in der Längs- und Querrichtung verlaufen und den Pansen in mehrere Unterabteilungen trennen. Man unterscheidet danach an ihm den dorsalen linken Wanstsack oder Hauptpansen, den ventralen rechten Wanstsack oder Nebenpansen mit je einem caudal gelegenen Blindsack und den kranial gelegenen Pansenvorhof. Entsprechend den Rinnen befinden sich an der Innenfläche der Wand Muskelwülste, welche in das Lumen des Pansens hineinragen und die Bezeichnung Pfeiler führen; sie machen den Pansen in gewissem Sinne mehrhöhlig. Man unterscheidet 2 Hauptpfeiler, den vorderen kranialen Hauptpfeiler, Pila cranialis, dessen Concavität beckenwärts und links gerichtet ist und den hinteren caudalen Hauptpfeiler, Pila caudalis, der die beiden blinden Endsäcke des Wanstes trennt, und ausserdem einige Nebenpfeiler. Da den innen vorkommenden Pfeilern aussen am Pansen Rinnen entsprechen, so kann die Lage der Pfeiler aus den beigegebenen Figuren V, VI, VIII und IX ersehen werden. Die beiden Hauptrinnen verlaufen schräg in der Richtung nach dem beckenseitigen Ende des Pansens. Der Pansen steht mit dem zweiten Magen, der Haube, durch eine sehr grosse Öffnung, das Ostium ruminoreticulare, in Verbindung. Zwischen Pansen und Haube befindet sich ventral die Haubenpansenrinne und im Innern der Haubenpansenpfeiler, Pila ruminoreticularis. Die Haube und der Pansen sind also äusserlich nur wenig bezw. nicht schärfer von einander geschieden, wie die beiden Pansensäcke von einander. Man kann also Pansen und Haube auch als einen gemeinsamen in mehrere (3) Säcke zerfallenden Vormagen auffassen. In diesen gemeinsamen grossen Vormagen mündet die Speiseröhre und zwar derart, dass sie in einen trichterförmigen, kuppelartigen Aufsatz beider Mägen, den sog. gemeinsamen Magenvorhof, Hauben-

pansenvorhof (Magenschlundkopf, Fürstenberg [17.]) führt. Die Oesophagusmündung wird auch hier als Cardia, Magenmund oder Pansenmund bezeichnet.

Vom 3. Magen sind die beiden ersten Mägen bezw. ist die Haube auch äusserlich sehr deutlich abgetrennt. Das Gleiche ist auch im Inneren der Fall. Nur eine kleine Öffnung führt von der Haube zum Psalter, die Haubenpsalteröffnung, Ostium reticuloomasicum. Dieses Ostium steht ausserdem mit dem Oesophagus durch die Schlund- oder Speiserinne, Sulcus oesophageus, in direkter Verbindung. Dieselbe wird von 2 wulstartigen, muskulösen Längsfalten den sog. Lippen gebildet, die einen relativ mächtigen Balken von Längsmuskelfaserbündeln enthalten, welche buchwärts stärker werden und an der Cardia sowie an der Haubenbuchöffnnng sich gegen einander wenden und bogig ineinander bezw. in die dort ausserdem vorhandene Muskulatur übergehen (Fig. III). Zwischen der Basis der beiden Lippen liegt der Boden der Schlund- oder Speiserinne. Die Richtung der Speiserinnenachse von der Cardia zur Haubenpsalteröffnung ist nahezu senkrecht d. h. die Rinne verläuft von der Rücken- zur Bauchseite der Tiere. Die Speiserinne zeigt einen ganz eigenartigen spiraligen Verlauf, auf den hier einzugehen, keine Veranlassung vorliegt, da er von Ellenberger (11) genau beschrieben worden ist. Es ergibt sich aber aus der Tatsache, dass die offene Seite der Rinne zuerst caudal, dann lateral und zuletzt kranial sieht. Eine Fortsetzung dieser Rinne zeigt sich auf der ventralen Psalterwand, welche zur Psalterlabmagenöffnung, Ostium omasoabomasicum, führt. Diese von Ellenberger (10) zuerst beschriebene und als Psalterrinne bezeichnete Furche wird von 2 niedrigen parallel mit einander verlaufenden von der Haubenpsalteröffnung zur Psalterlabmagenöffnung führenden Leisten, den Lippen der Psalterrinnen, (niedrigen Psalterblättern) seitlich begrenzt (Fig. XIV), welche auf ihrer freien Fläche resp. auf dem freien Rande mit spitzen, verhornten nach dem Labmagen gerichteten Papillen besetzt sind. Die Psalterrinne setzt nicht die Richtung der Speiserinne fort, sie steht nämlich nicht mehr senkrecht, sondern sie ist zur Horizontalen in einem Winkel von ca. 45° geneigt. Die Schlund- und die Psalterrinne geben die Richtung des Verlaufs des Oesophagus an und stellen die eine Wandseite desselben dar, während der gegenüberliegende Teil des Oesophagus sich nach den verschiedenen Richtungen hin zu den 3 Vormägen ausgebuchtet hat. Ueber dem Boden des Psalters, der von Wilkens (39) zuerst als Brücke bezeichnet wurde, erhebt sich bogenförmig nach allen Seiten der übrige Teil des Psalters, der mit zahlreichen Blättern ausgestattet ist. Die Blätter sind verschieden gross; man unterscheidet grosse, mittlere, kleine und kleinste Blätter, die regelmässig mit einander abwechseln. Die Höhle des Psalters führt durch die relativ grosse, ovale Psalterlabmagenöffnung in den Labmagen. Die Ränder dieser Oeffnung werden von 2 Schleimhautfalten, den sog. Psaltersegeln, Valvula terminalis s. Velum omasicum, eingefasst. Der Labmagen besitzt

ca. 14 bis 5 cm hohe Schleimhautlängsfalten, welche in das Lumen des Magens hineinragen, pyloruswärts immer niedriger werden und schliesslich verschwinden. Durch die Pförtneröffnung, Pylorus, gelangt man in das Duodenum. Was die innere Einrichtung der 4 Mägen anlangt, so habe ich für die Zwecke meiner Arbeit nur noch zu erwähnen, dass die Schleimhaut des Pansens verschieden hohe Zotten und makroskopische Papillen, die Haubenschleimhaut dagegen leistenartige Falten und die Psalterschleimhaut die viel höheren Psalterblätter bildet, und dass in Haube und Psalter auf den Leisten und Blättern noch makroskopische Papillen stehen.

Die Wände sämtlicher Magenabteilungen bestehen von aussen nach innen aus dem peritonealen Ueberzuge, der Tunica serosa, der Wandmuskulatur, der Tunica muscularis und der Schleimhaut, der Tunica mucosa. Diese 3 Hauptschichten sind durch 2 lockere bindegewebige Schichten, die Lamina subserosa und submucosa untereinander verbunden. Die Muskelhaut zerfällt wieder in mindestens 2 Unterschichten, die durch eine Bindegewebsschicht, die Lamina intermuscularis, vereinigt werden. Auf die Beschreibung des Baues der Serosa und der Schleimhaut, abgesehen von der Schleimhautmuskulatur und dem elastischen Gewebe derselben, soll hier nicht eingegangen werden: ich verweise in dieser Beziehung auf die Arbeiten von Ellenberger (9 und 10), Noack (28), Pauli (30—32) und andere. Eine besondere Wichtigkeit haben nach meiner Ansicht die muskulösen und elastischen Elemente der Wand der 4 Mägen. Denn gerade die Mägen der Wiederkäuer müssen, da sich ständig grosse Futtermassen in ihnen befinden, einen hohen Grad von Elasticität besitzen, und da sie eine überaus grosse Arbeit zu verrichten haben, auch reich an kontraktilen, muskulösen Elementen sein. Die Vormägen müssen die sehr voluminösen Futtermengen tragen, durcheinanderarbeiten und von einer Magenabteilung in die andere oder wieder in den Ösophagus befördern; sie müssen sich also selbsttätig zusammenziehen und auch wieder ausdehnen können. Da die Magenabteilungen z. T. sehr gross sind und in Unterabteilungen zerfallen, so wird ein überaus starker und zusammengesetzter muskulöser und elastischer Apparat erforderlich sein. Der Bau dieser Apparate ist merkwürdigerweise noch nicht eingehend und erschöpfend bearbeitet und beschrieben worden, trotzdem dies zur Beurteilung der physiologischen Tätigkeit des Wiederkäuermagens von höchstem Werte ist. Herr Geheimrat Ellenberger hatte die Güte, mich auf diese Lücke in der Veterinäranatomie aufmerksam zu machen und mir dieses Thema zur Bearbeitung zu überlassen. Es war demnach meine hauptsächlichste Aufgabe, die Verbreitung des Muskelgewebes in der Magenwand, die Dicke der Muskelhaut und ihrer Schichten an den verschiedenen Regionen festzustellen, dabei den Verlauf der Muskelfasern an allen 4 Mägen zu studieren und dabei besonders und genau die Verhältnisse der Muskulatur an der Einpflanzungsstelle der Speiseröhre in den gemeinsamen Magenvorhof, an der Schlund- und Psalterrinne, am Psaltersegel, an der Hauben-

Psalter-, an der Psalterlabmagenöffnung, am Pylorus und an den Pfeilern des Pansens zu berücksichtigen. Weiterhin waren alle Magenabteilungen auf das Vorhandensein einer Muscularis mucosae und deren Verhalten zu prüfen, sowie der Ursprung der Muskulatur der Haubenleisten und der Psalterblätter zu eruieren bezw. die Angaben der Autoren zu kontrollieren, und schliesslich musste das Vorkommen und das Verhalten des elastischen Gewebes festgestellt werden.

Untersuchungsmethoden.

Die Technik der Untersuchung war, soweit es sich um den Verlauf der groben Muskelfaserzüge handelte, eine einfache. Die Muskelfasern bezw. die Muskelfaserbündel waren meist mit dem unbewaffneten Auge erkennbar. Um ihren Verlauf genauer festzustellen, wurde in der Weise verfahren, dass man entweder die Serosa oder die Schleimhaut oder auch die beiden Muskelschichten von einander trennte. Das Abziehen der Serosa, um den Verlauf der Fasern der äusseren Muskelschicht festzustellen, ging meist sehr leicht von statten, dagegen stellten sich dem Abziehen der Schleimhaut sehr grosse Schwierigkeiten entgegen; beim Psalter war dies infolge der zahlreichen Blätter und des Ueberganges der Muskulatur derselben in die Wandmuskulatur überhaupt nicht möglich. Der Pansen erhielt durch das Abziehen seiner Schleimhaut eine völlig veränderte Gestalt besonders dadurch, dass die Pfeiler beim Abziehen der Schleimhaut vollständig auseinander gezogen wurden. Ich nahm deshalb nach vielen vergeblichen Versuchen Abstand von dem Abziehen der Schleimhaut ganzer Magenabteilungen und beschränkte mich darauf, kleinere Schleimhautteile abzupräparieren, um durch Schleimhautfenster den Verlauf der Fasern der inneren Muskelschicht festzustellen. Weit mehr empfehlenswert war es jedoch nach Entfernung der Serosa, die äussere Muskelschicht abzuziehen. Die Magenabteilungen und besonders der Pansen behielten dabei ihre ursprüngliche Form und der Verlauf der Fasern der inneren Schicht liess sich durch eine Zeichnung bei weitem anschaulicher darstellen, als nach dem Abpräparieren der Schleimhaut durch eine Ansicht von innen. Kontrolliert wurde das Ergebnis der Untersuchung des Faserverlaufs durch die Betrachtung von aussen, wie bereits oben erwähnt, durch kleine Fenster, welche in der Schleimhaut angelegt wurden. Diese Kontrolle war unbedingt nötig, um festzustellen, ob etwa eine dritte innerste Muskelschicht vorhanden sei. Das Abtrennen der einzelnen Wandschichten gelang fast immer ohne vorherige besondere Behandlung nur durch einfaches Präparieren mit Messer und Pincette. Nur einzelne Teile wie z. B. die Schlundrinne mussten einer besonderen Behandlung unterworfen werden, um die Schleimhaut entfernen zu können. Weissptlog (38) empfiehlt ein zweistündiges Einlegen der Mägen oder Magenabteilungen in Wasser und darauf

Härtung des Präparats während einer Stunde in einer 4% Formalinlösung. Alsdann soll sich das Bindegewebe völlig sauber von der Muskulatur abziehen lassen, so dass die Faserung klar zu Tage tritt. Ich habe diese Methode mit wenig günstigem Erfolge mehrfach versucht. Die Vormägenwände der Wiederkäuer waren viel zu derb und widerstandsfähig, als dass durch 2stündiges Wässern die Subserosa oder gar die Submucosa sich merklich gelockert hätte. Auch das Einlegen in Alkalien, wie Sodalösung und Pottasche hatten wenig Erfolg. Die Präparation hatte den sehr erheblichen Nachteil, dass die Magenwände ausserordentlich schlüpfrig wurden, wodurch die weitere Behandlung und Bearbeitung sehr erschwert wurde. Auch die Maceration mit verdünnter Salzsäure und das Brühen der Magenwandungen war für die vorliegenden Zwecke wenig brauchbar, weil dabei die oberflächliche Schicht so sehr zerstört wurde, dass sie später nicht gut abgezogen werden konnte. Die Schleimhaut riss dabei vielmehr fortwährend in kleinen Fetzen ab, ohne dass dabei die unterliegenden Schichten sichtbar wurden. Ich habe es deshalb vorgezogen für gewöhnlich mit ganz frischen Mägen zu arbeiten. Namentlich bei den Mägen junger und gut genährter Tiere waren die Wandschichten erheblich lockerer mit einander verbunden, als dies bei alten und mageren Tieren der Fall war. An solchen Mägen liessen sich die einzelnen Wandschichten gut von einander trennen. Um diejenigen Schleimhautpartieen, wie z. B. die an der Speiserinne, welche besonders fest aufsitzen, abziehen zu können, habe ich die Mägen mit Inhalt einige Stunden und auch Tage stehen lassen, bis leichte Fäulnis die Wand ergriffen hatte. Dann war der Magen leicht in seine einzelnen Schichten zu zerlegen.

Um die einzelnen Magenwandungen auf das Vorhandensein einer Muscularis mucosae zu prüfen, um den Ursprung der Muskulatur in den Haubenleisten und in den Psalterblättern, sowie den Reichtum der Magenwände an elastischem Gewebe festzustellen, mussten auch mikroskopische Untersuchungen vorgenommen und entsprechende Präparate angefertigt werden. Zu diesem Zweck mussten die üblichen Fixirungs- und Härtungsmethoden angewandt, das Material dann eingebettet, geschnitten und gefärbt werden. Es wurden Stücke von ca. 1 cm Durchmesser eines lebenswarmen Organs in eine heiss gesättigte Sublimatlösung 24 Stunden eingelegt und dann ebenso lange in fliessendem Wasser gewässert. Darauf wurde die Härtung der Präparate mit Alkohol vorgenommen, der in allmählich steigender Konzentration den Präparaten zugesetzt wurde, wobei ich mit 70% Alkohol begann. Zur Einbettung benutzte ich Celloïdin. Die Schnitte wurden mit dem kleinen Ebner-Weichselbaum'schen Celloïdinmikrotom hergestellt. Die Färbung geschah mit Delafield'schem Haematoxylin und nachfolgendem Eosin. Um glatte Muskulatur nachzuweisen, wurde Säure-Fuchsin Pikrinsäurelösung (van Gieson) benutzt, wobei ich die Schnitte, um gleichzeitig auch Kernfärbung zu erzielen, vorher kurze Zeit mit Haematoxylin färbte. Hierbei lassen sich auch die elastischen Fasern nachweisen (Gelb-

färbung). Aber diese wurden auch und zwar besonders durch Anwendung von Orceïn (Unna) und Fuchsin-Resorcin festgestellt.

Untersuchungsergebnisse.

Der muskulöse und elastische Apparat des Magens ist, wie ich durch mühsame und zeitraubende Untersuchungen festgestellt habe, bei unseren wiederkauenden Haustieren, dem Rind, dem Schaf und der Ziege so ähnlich, dass ich in dem Nachstehenden die Mägen dieser Tiere gemeinschaftlich besprechen und die wenigen Verschiedenheiten bei der Beschreibung des betreffenden Teiles sogleich mit erwähnen werde.

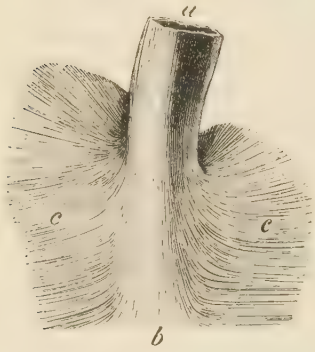

Figur I.

Aeussere Muskelschicht des Endes der Speiseröhre und des Anfanges der Speiserinne nebst ihrer nächsten Umgebung.

a. Oesophagus,
b. Gegend der Speiserinne, auf der quergestreifte Muskelfasern abwärts ziehen,
c. Umgebung der Speiserinne, woselbst die glatten Muskelfasern spitzwinklig z. T. rechtwinklig zur Speiserinne gerichtet sind.

Die Muskelhaut des Magenendes der Speiseröhre besteht aus 2 deutlich kenntlichen Schichten (Fig. II). Die Fasern der äusseren Schicht (Fig. II 5) verlaufen m. o. w. parallel zur Achse des Oesophagus und bilden mithin eine Längsfaserschicht. Ihr liegt innen eine Schicht (Fig. II 6) an, deren Fasern senkrecht dazu, also cirkulär, verlaufen. Beide Schichten bestehen ausschliesslich aus quergestreifter Muskulatur und sind beim Rinde zusammen ca. 4 mm, beim Schaf und bei der Ziege ca. 2 mm stark. Die Schleimhaut des Oesophagus enthält zwischen ihrer drüsenfreien Propria und der Submucosa eine Muscularis mucosae (Fig. II 4), welche aus längsverlaufenden glatten Muskelfasern besteht. Dieselbe setzt sich auf die Schleimhaut der Speiserinne, von hier aus auf die Haubenleisten, dann auf den Psalter, die Psalterrinne und den Labmagen weiter fort (d. Nähere s. S. unten). Eine Anhäufung quergestreifter oder glatter Muskelfasern an der Einmündung der Speiseröhre in die Wand des Vorhofs des Magens, die etwa einen Schliessmuskel, wie man ihn an der Cardia anderer Tiere findet, darstellen könnte, ist nicht vorhanden.

Während nun die innere circuläre Schicht der Speiseröhre nur mit ganz kurzen Fortsätzen in die glatte Muskulatur des Vorhofs hineinragt, strahlt ihre Längsfaserschicht, wenn auch nur mit wenigen Faserbündeln, beim Rinde ca. 6 cm, beim Schaf und bei der Ziege ca. 2,5 cm weit auf den Vorhof aus. Die strahlenförmig verteilten quergestreiften Muskelfasern nehmen beim Uebertritt auf den Vorhof sogleich die Richtung der äusseren Längsfaserschicht der Vormägen an und gehen allmählich in die Fasern dieser Schicht

über, wie dies aus der Figur I hervorgeht. Ein besonders breiter Zug quergestreifter Muskelfasern setzt sich auf die äussere Fläche der Speiserinne fort. Die ganze übrige Muskulatur der 4 Magenabteilungen besteht ausschliesslich aus glatten Muskelfasern.

Figur II.

Schnitt durch den Uebergang der Speiseröhre in den gemeinsamen Magenvorhof vom Schaf.

I. Speiseröhre.
II. Haubenpansenvorhof (gemeinsamer Magenvorhof).
1. Schleimhaut.
2. Epithel.
3. Papillarkörper.
4. Muscularis mucosae, die in der Vorhofswand nicht mehr zusammenhängend ist (4') und allmählich verschwindet. Sie setzt sich in die Papillen und Fältchen (4'' Anfänge von Haubenleisten) fort.
5. Aeussere
6. Innere Schicht der Oesophagusmuskulatur, an die sich
7. die Innen- und
8. die Aussenschicht des Vorhofs anschliesst.
9. Serosa.
10. Blutgefässe.
11. Binde- und Fettgewebe.

Die Schlund- oder Speiserinne, welche als eine direkte Fortsetzung einer Wandseite der Speiseröhre aufzufassen ist, ist beim ausgewachsenen Rinde im Mittel 14 cm, beim Schaf 3 cm und bei der Ziege 2,5 cm lang. Fürstenberg (17) gibt die Speiserinnenlänge eines Rindes mit $7^1/_2$—8 Zoll, also 19—20 cm an, Chauveau und Arloing (3) mit 15 bis 20 cm u. Noack (28) gibt sogar eine Länge von 20—25 cm an. Ich fand dagegen bei einem besonders grossen Ochsen in maximo nur eine 17 cm lange Speiserinne. Es ist sonach die Speiserinne des Rindes von den genannten Autoren als zu lang angegeben worden. Die Messungen wurden von mir vorgenommen am frischen, noch lebenswarmen Organ, das nur vom Inhalt befreit und sonst keiner weiteren Behandlung wie z. B. Brühen

unterworfen worden war. Ich konnte weiter feststellen, dass die Höhe der Lippen und die Breite des Bodens der Speiserinne unmittelbar an der Cardia nur gering sind und nach dem Ostium reticuloomasicum erheblich zunehmen. Beide wachsen in dem Verhältnis von 1 : 2. Im Mittel beträgt die Breite des Bodens an der Cardia beim Rinde 30 mm, beim Schaf und bei der Ziege 11 mm. An dem Haubenpsalterloch steigt dann die Breite des Bodens im Mittel auf 60 resp. 22 mm. Die Höhe der Lippen beträgt an der Einpflanzungsstelle der Speiseröhre in den Magen beim Rinde 18 mm, beim Schaf und bei der Ziege 5 mm. Am kaudalen Ende sind die Lippen im Mittel 35 resp. 9 mm hoch.

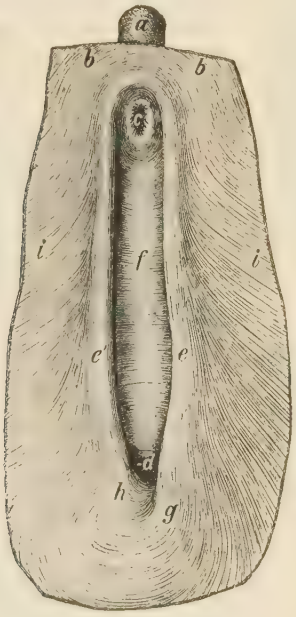

Figur III.

Speiserinne des Rindes, von der Höhle der Haube aus gesehen. Die Haube ist geöffnet und ihre Wand allseitig zurück- bezw. zur Seite geschlagen worden, so dass die Speiserinne in der ganzen Ausdehnung sichtbar ist. Der Oesophagus ist nicht gespalten und nicht umgestülpt worden, so dass man diesen von aussen sieht. Die Speiserinne zeigt nicht die spiralige Drehung, weil ihre Schleimhaut abgezogen und die Rinne etwas in die Länge gestreckt worden ist. Im übrigen ist die Schleimhaut der Rinne und der Haube abgezogen worden, um die innere Muskelschicht der Wand sehen zu können.

a. Oesophagus.

b. Innere Muskelschicht der zurückgeschlagenen bezw. zur Seite gelegten Wand des Haubenpansenvorhofs.

c. Oesophagusöffnung (Cardia) in den Magenvorhof.

d. Haubenpsalterloch.

e. Längsmuskelstrang der starken Lippe.

e'. Schwache Lippe der Speiserinne.

f. Quermuskelschicht des Speiserinnenbodens.

g. Ende der Muskulatur der starken Lippe, die sich hier umbiegt und das Ende ihrer andererseitigen Genossin überbrückt. Sie umkreist z.T. das Haubenpsalterloch z. T. strahlt sie in die innere Muskelschicht der Haube aus.

h. Ende des Muskelstrangs der schwachen Lippe, das sich ebenfalls umbiegt und unter die andere Lippe tritt. Die Muskulatur umkreist z. T. das Haubenpsalterloch; ein kleiner Teil wird zu der innersten Muskelschicht der Psalterrinne (Fig. XIV b), ein anderer Teil geht in die innere Muskelschicht des Psalters über.

i. Innere Muskelschicht der Haube von innen gesehen. Ihre Fasern sind spitzwinklig zur Speiserinne gerichtet und treten z. T. in die Lippen ein, um dann in der Längsrichtung zu verlaufen.

Die Muskulatur des Bodens der Speiserinne besteht aus einer sehr dünnen äusseren Längsfaserschicht, die von der äusseren Schicht des Oesophagus stammt, und deren Fasern in der Richtung der Rinne verlaufen. Diese Schicht ist bei den Wiederkäuern ca. $^1/_2$ mm stark. Bei allen 3 Tierarten besteht diese Schicht zunächst, d. h. an der Einmündung des Oesophagus in den Magen aus quergestreifter Muskulatur, die sich beim Schaf und bei der Ziege bis an den Psalter fortsetzt, während sie sich beim Rinde schon nach Verlauf von 2—3 cm in eine Lage glatter Muskelfasern umwandelt. Beim Rinde besteht also diese Schicht zum grössten Teil aus organischen Muskelzellen. An den beiden Längsseiten des Schlundrinnenbodens biegen die hier verlaufenden Fasern der soeben beschriebenen äusseren Schicht in einem fast rechten Winkel nach aussen ab (Fig. I) und vereinigen sich mit den Fasern der äusseren Schicht der Vormägen, oder sie strahlen in diese aus. Nach der Abschwenkung der Fasern nach der Seite, die in Höhe der Lippen erfolgt, bestehen die Fasern stets aus glatten Muskelzellen. Ausserdem besteht der Boden aus einer inneren bedeutend stärkeren Schicht glatter Muskulatur, deren Fasern quer zur Rinne verlaufen (Fig. IIIf). Sie ist die Fortsetzung der inneren Kreisfaserschicht des Oesophagus d. h. eines Teiles derselben; im übrigen wird die Richtung dieser Schicht des Oesophagus auch auf der Haube fortgesetzt; ein anderer Teil dieser Schicht tritt in die Lippen der Speiserinne und wird zu deren Längsfaserschicht. Die innere Querfaserschicht des Speiserinnenbodens ist beim Rinde ca. 3 mm, beim Schaf und bei der Ziege ca. 1 mm stark. Auf dem letzten Drittel des Speiserinnenbodens bemerkt man unter der Schleimhautoberfläche besonders unter den in Reihen gelegenen makroskopischen Papillen, einzelne Bündel glatter Muskelfasern. Diese verlaufen in der Längsrichtung der Rinne und sind als Anhäufung von Muskelzellen der Muscularis mucosae anzusehen. Sie bilden keine geschlossene Schicht, sondern häufen sich zu Faserbündeln zusammen, die sich am Haubenpsalterloch in die Muskulatur der Psalterblätter fortsetzen.

Die Muskulatur der Lippen der Rinne besteht aus glatten in der Hauptsache zur Längsachse der Rinne parallel verlaufenden Muskelfasern, die der inneren Muskelschicht der Speiseröhre entstammen, zur inneren Muskelschicht der Magenwandungen gehören und als Anhäufungen von Muskelfasern dieser Schicht zu betrachten sind (Fig. III). Es treten nämlich die Fasern der inneren Muskelschicht der Haube in einem spitzen Winkel an die Lippen heran und verlaufen in den Lippen parallel zur Rinne nach der Cardia, ähnlich wie dieses mit den Fasern der inneren Muskelschicht des Pansens an den Pfeilern erfolgt. Man kann das Verhältnis auch umgekehrt beschreiben. Der mehr äussere Teil der Faserbündel der Lippenmuskulatur geht spitzwinklig in die innere Schicht der Haubenmuskulatur über. Die Hauptmasse aber geht in den Lippen bis zur Haubenpsalteröffnung. Ausserdem dringen aber auch Bündel der Querfaserschicht des Schlundrinnenbodens mit ihren

seitlichen Endabschnitten in die Lippenmuskulatur ein und zwar von der Lippenbasis aus also gewissermassen, von der äusseren

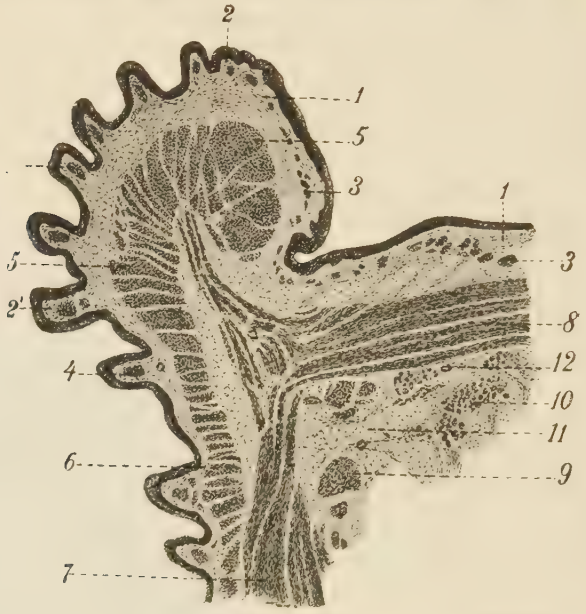

Figur IV.

Querschnitt durch eine Lippe und den anschliessenden Teil des Bodens der Speiserinne vom Schaf.

1. Schleimhaut der Speiserinne mit sekundären Papillen und
2. niedrigen Falten, die zu Haubenleisten werden.
3. Muscularis mucosae der Speiserinne, die sich
4. als Fältchenmuskulatur in die Falten der Lippen und in die Leisten der Haube erstreckt.
5. Längsmuskulatur der Lippe, die in
6. die Innenschicht der Muskulatur der Haube übergeht.
7. Aussenschicht der Haubenmuskulatur.
8. Innere Muskelschicht des Bodens der Speiserinne.
9. Aeussere Muskelschicht der Speiserinne, die teils aus glatter und
10. aus quergestreifter Muskulatur besteht.
11. Fettgewebe.
12. Blutgefässe.

Magenwand in der Richtung nach dem Lippenrande hin (Fig. IV). Die meisten Fasern erreichen den Scheitel nicht; einzelne durchdringen jedoch die ganze Schicht und umfassen bogig die Längsfasern: sie endigen mithin zwischen letzteren und der Schleimhaut. Die Muskulatur der Lippen der Speiserinne ist in der Nähe der Cardia beim Rinde ca. 5 mm, beim Schaf und bei der Ziege ca. 2 mm stark. An der Haubenpsalteröffnung wächst die Dicke der stärkeren Lippe beim Rinde bis zu 10 mm, die der schwächeren bis zu 8 mm an. Beim Schaf und bei der Ziege wird die Muskulatur der stärkeren Lippe am Haubenpsalterloch ca. 5 mm, die der schwächeren Lippe ungefähr 4 mm stark. Die Muskulatur der

Schlundrinnenlippen umfasst die Einmündung der Speiseröhre (Fig. III) und lässt nur den Teil der Umgrenzung der Cardia frei, der mit dem Boden der Speiserinne zusammenstösst bezw. in diesen übergeht. Die Muskulatur der Speiserinnenlippen bildet also eine Schleife, deren Scheitel die Cardia an einer Seite umgreift, während ihre Schenkel in den Lippen liegen. Bei Kontraktionen der Längsmuskulatur der Lippen werden in der Hauptsache die Cardia und das Ostium reticuloomasicum einander genähert, die Speiserinne wird infolge ihrer spiraligen Drehung und der verschiedenen Höhe ihrer Lippen an der offenen Seite geschlossen und zu einem Kanal, der zugleich sehr verengt wird; dabei wird die Cardia verkleinert und eventl. auch geschlossen.

Die Schleimhaut des Bodens der Speiserinne weist eine deutliche Muscularis mucosae auf, deren Fasern in der Längsrichtung der Rinne verlaufen. Auch in der Schleimhaut der Speiserinnenlippen findet sich noch eine zusammenhängende Muscularis mucosae, die jedoch erheblich dünner ist (Fig. IV).

Das elastische Gewebe ist in den Lippen und in dem Boden der Speiserinne sehr stark vertreten. Die elastischen Fasern bilden in der Propria mucosae, besonders aber in der Submucosa breite, jedoch nicht sehr dichte Netze und Flechtwerke. Von hier aus ziehen Fasern bezw. feine Netze einerseits in die Papillen und zwar bis in deren äusserste Spitzen, andererseits in das inter- und intramusculäre Bindegewebe. Auch unter der Serosa (subserös) findet sich noch ein ziemlich dichtes Lager elastischer Elemente in Form eines Netzwerkes. Die elastischen Fasern verlaufen hauptsächlich in der Längsrichtung der Rinne. Das massenhafte Auftreten von elastischem Gewebe macht die Speiserinne zu einem sehr festen und sehr elastischen Organ, dessen Wände stets steif erhalten werden, die jedoch jedem herabgleitenden Bissen sich anzuschmiegen im stande sind. Auch werden sie die von Ellenberger (11) zuerst beschriebene spiralige Drehung der Speiserinne stets aufrecht erhalten können. Bei der Kontraktion der Lippen dürfte allerdings die Speiserinne zu einem mehr gerade verlaufenden Kanal werden, dessen Lage sich dabei auch etwas ändern und sich der Richtung des Speiseröhrenendstücks mehr anpassen muss. Nach Erschlaffung ihrer Muskulatur geht die Rinne wegen ihres Reichtums an elastischen Elementen leicht wieder in ihre spiralige Drehung und frühere Lage zurück. Die Verhältnisse beim Schlingen liegen also so, dass grosse Bissen, welche trockener und weniger gekaut sind, in den Pansenvorhof geschleudert werden und dass kleine Bissen bei enger Cardia und kontrahierter Speiserinnenmuskulatur sofort nach dem Psalter geschafft werden.

Die Muskulatur der Haube besteht aus 2 Schichten glatter Muskelfasern, die beide sehr kräftig und annähernd gleich stark sind. Beim Schaf und bei der Ziege sind die Schichten je 1 mm stark, für das Rind kann ich die von Ellenberger (9) und Noack (28) gemachten Angaben, wonach die äussere Muskelschicht 2 mm, die innere 3 mm ist, nur bestätigen. Im allgemeinen

ist die Muskulatur der Haube auf deren Scheitel etwas dicker als an dem Uebergang der Hauben- in die Pansenwand. Die Fasern der äusseren Muskelschicht der Haube, die mit der glatten Quermuskelschicht des Schlundrinnenbodens in Zusammenhang steht und als deren Fortsetzung zu betrachten ist, verlaufen anfangs in senkrechter Richtung zur Speiserinne und gehen dann bogig weiter und zwar schief in der Richtung nach der cardia-

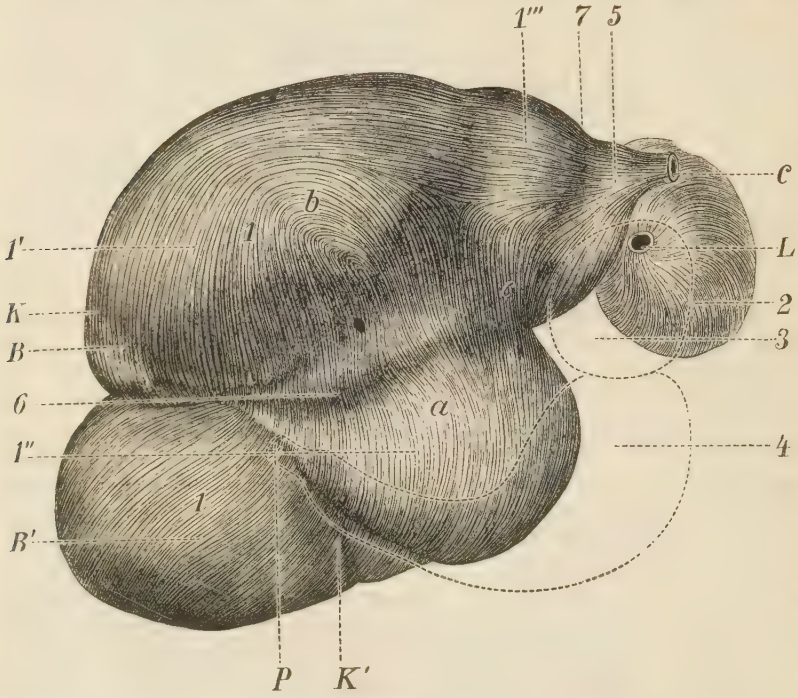

Figur V.

Rechte Ansicht der äusseren Muskelschicht von Pansen und Haube des Schafes.

1. Pansen.
   - 1′ Hauptpansen (linker oder dorsaler Pansensack).
   - 1″ Nebenpansen (rechter oder ventraler Pansensack).
   - 1‴ Pansenvorhof.
2. Haube.
3. Psalter.
4. Labmagen.
5. Gemeinsamer Magenvorhof (Haubenpansenvorhof).
6. Rechte Hauptfurche (Längsfurche).
7. Grenze des gemeinsamen Magen-Vorhofs.

B. Blindsack des Hauptpansens (dorsaler Endblindsack).
B′. Blindsack des Nebenpansens (ventraler Endblindsack).
K. Kranzfurche zu B.
K′. Kranzfurche zu B′.
C. Cardia.
L. Haubenpsalterloch.
P. Pylorus.
a. Dorsoventraler Verlauf von Muskelfasern.
b. Scharfe Umbiegung der Muskelfasern.
c. Absteigende Fasern.

Der 2. und 4. Magen sind in ihrer Lage nur einpunktiert.

seitigen (dorsalen) Wand der Haube. Sie überzieht gurtartig die ganze Haube und setzt sich im übrigen d. h. da, wo sie an den

Pansen stösst, auf den Pansen und am Haubenpsalterloch auch auf den Blättermagen als äussere Schicht weiter fort. Bei Kontraktionen werden diese Fasern die Haubenwand, unter erheblicher Verkleinerung der Höhle der Haube, gegen die Schlundrinne ziehen.

Die Fasern der inneren Muskelschicht der Haube verlaufen schief zur Schlundrinne, indem sie spitzwinklig aus deren Lippenlängsmuskulatur hervortreten und dann schräg dorsoventral verlaufen. Sie bilden also einen Teil der Lippenmuskulatur und damit einen Teil deren Grundlage. Entfernter von der Rinne nehmen sie einen mehr zu ihr parallel gerichteten Verlauf an. Auch diese Fasern überziehen gleichmässig die ganze Haube und stehen im allgemeinen senkrecht zu den Fasern der äusseren Schicht. Sie stehen mit der inneren zirkulären Muskelfaserschicht des Oesophagus in Verbindung und setzen sich auf den Pansen und den Blättermagen als innere Schicht weiter fort. Rote quergestreifte Muskulatur auf der Haubenwand, abgesehen von den Faserbündeln, die auf die Speiserinne ausstrahlen, habe ich nicht aufgefunden. Man muss nach den Versuchsergebnissen Ellenbergers (12 und 13) und Hartungs auf den Gedanken kommen, dass die Haubenwand quergestreifte Muskelfasern enthält.

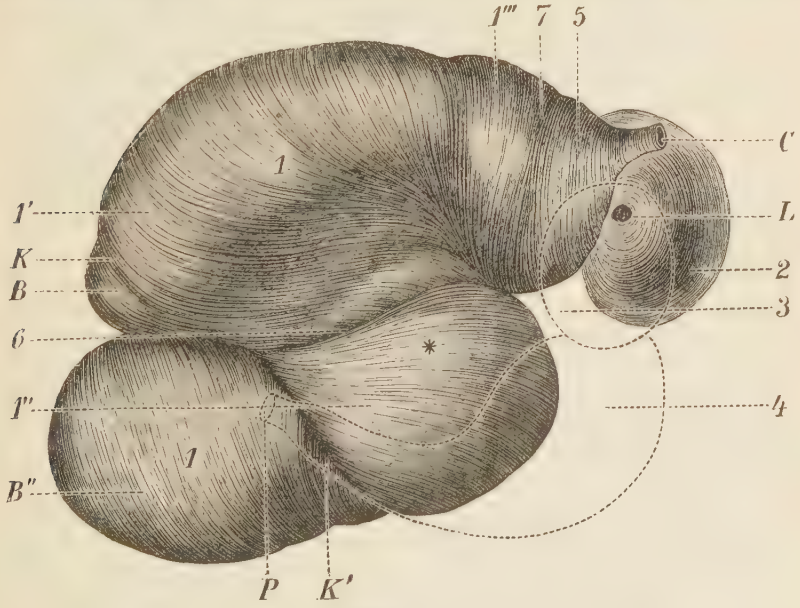

Figur VI.

Innere Muskelschicht von Pansen und Haube von rechts gesehen. (Schaf.)

Bezeichnungen wie Figur I.

Eine Strecke horizontal verlaufender Muskelfasern.

Ersterer schildert, dass die Haubenwand sich bei Reizung des Nervus vagus plötzlich und mächtig wie ein Skelettmuskel kon-

trahiert, während die drei anderen Mägen nur langsame und wellenförmige Kontraktionen vollziehen. Diese Angabe ist auch in verschiedene Lehrbücher übernommen und dabei von manchen Autoren z. B. Munk (27) in dem Sinne gedeutet worden, dass tatsächlich quergestreifte Muskelfasern in der Haubenwand zugegen seien. Dies ist jedoch unrichtig.

Eine Muscularis mucosae besitzt die Haube, abgesehen von den Haubenleisten, nicht, wie schon Ellenberger (9) und Noack (28) nachgewiesen und fast alle übrigen Autoren bestätigt haben. Nur Frank (16) sagt, dass die Haube eine starke Muscularis mucosae besitzt, die in die Leisten sich hineinzieht. Ich habe eine Muscularis mucosae in der Haubenschleimhaut nicht finden können. Dagegen hat die Schleimhaut der Speiserinnenlippen, wie bereits oben erwähnt, eine zwar schwache, nicht ganz zusammenhängende, jedoch deutlich sichtbare Muscularis mucosae (Fig. IV). Nun zeigt die Schleimhaut der Lippen viele kleine, niedrige, schräge Schleimhauttältchen, die auf der Lippe beginnen, mit ihr zunächst parallel verlaufen, um später allmählich unter einem spitzen Winkel nach der Haube abzubiegen. Diese Falten werden, indem sie an der inneren Haubenwand weiterziehen, höher und höher und schliesslich zu den Haubenleisten. In diese kleinen, niedrigen Schleimhautfalten auf den Lippen der Speiserinne ziehen auch Bündel der dünnen Muscularis mucosae der Lippenschleimhaut hinein. Diese Lippenfalten besitzen also eine Muscularis mucosae (Fig. IV 4). Am Beginn der Schleimhautfalten d. h. dort, wo die Falten noch ganz niedrig sind, steht die Muscularis mucosae der einen Falte mit der der benachbarten Falte bogenförmig zusammen. Je höher aber die Falten werden, desto mehr verliert sich dieser bogenförmige Zusammenhang der Muscularis mucosae zweier benachbarter Falten. Die Muskulatur konzentriert sich gewissermassen in den Leisten, so dass für die Zwischenräume, also für die übrige Haubenschleimhaut, keine Muskulatur mehr übrig bleibt. Tatsächlich stehen schliesslich die Muskelbündel der grösseren Falten oder der bereits zu Haubenleisten gewordenen Falten anscheinend in gar keinem direkten Zusammenhang mehr unter einander. Untersucht man also die Haubenwand für sich allein, so findet man in den Haubenleisten eine Längsmuskulatur bezw. längs- d. h. mit den Leisten gerichtete Muskelbalken, die weder untereinander d. h. mit ihren Parallelgenossen noch mit der Muskulatur der anderen Mägen und Magenabschnitte in Verbindung stehen. In Wirklichkeit besteht jedoch eine rückläufige Verbindung dieser Muskelbalken mit der Muscularis mucosae der Speiserinne und dadurch auch untereinander. Die Muskelbalken der Haubenleisten haben mithin ihren Ursprung in der Muscularis mucosae der Speiserinne, wie dies auch Chauveau und Arloing (3) erwähnen, ohne es aber zu begründen. Die glatten Muskelfasern der Haubenleistenbalken verlaufen nur in der Längsrichtung der Leisten; quer gerichtete Fasern habe ich nicht gefunden. Kontraktionen dieser Muskelbalken müssen die Leisten

dicker und steifer machen, das Lumen der Hauben-Zellen verengen und die Zellenwände erhöhen.

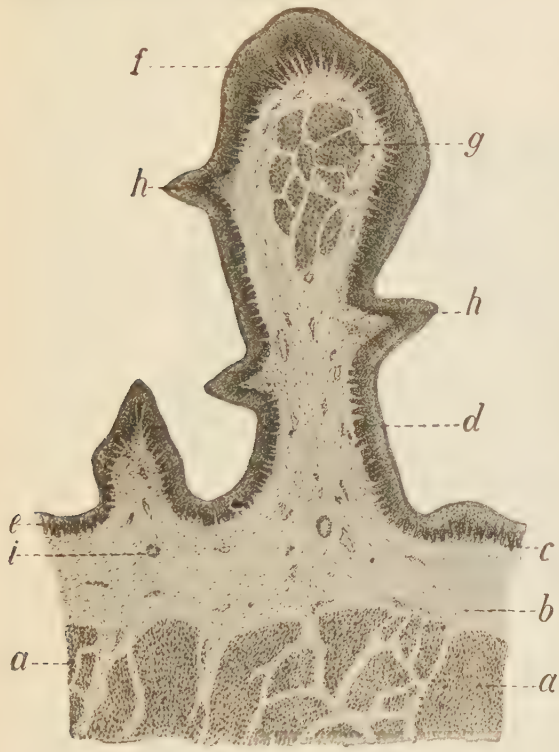

Figur VII.

Schnitt aus der Haube vom Schaf.

a. Innere Schicht der Wandmuskulatur.
b. Submukosa.
c. Propria mucosae.
d. Papillarkörper.
e. Epithel.
f. Hornschicht desselben.
g. Leistenmuskulatur.
h. Sekundäre Papillen.
i. Blutgefässe.

Was den Gehalt der Haubenwand an elastischem Gewebe anlangt, so fand ich in der Submukosa ein dichtes Netz feiner elastischer Fasern, von dem starke Bündel in die Leisten und eine reichliche Menge Fasern in das intermusculäre Bindegewebe hineinziehen. Die in die Leisten eindringenden Fasern bilden Netze in ihnen, die längsgerichtet sind und sich sogar in die Papillen der Leisten erstrecken. Im ganzen kann man sagen, dass die Haubenwand sehr reich an elastischen Elementen ist und von einem zusammenhängenden elastischen Netz durchzogen wird, das besonders mächtig in der Submukosa und in den Leisten ist. Dieser grosse Reichtum der Haubenwand an elastischen Elementen ist für die physiologische Tätigkeit der Haube, die am tiefsten liegt und reichliche Inhaltsmassen tragen muss, von grosser Bedeutung.

Die Muskulatur des Magenvorhofs und des Pansens besteht aus 2 leicht von einander zu trennende Schichten, von denen die Fasern der äusseren Schicht der Hauptsache nach kraniokaudal bezw. longitudinal, die der inneren dorsoventral bezw. zirkulär verlaufen. Die Muskelfasern nehmen jedoch häufig einen so schrägen und gewundenen Verlauf an, dass es den Anschein erweckt, als ob die Fasern der äusseren Schicht zirkulär (Fig. Va), die der inneren in entgegengesetzer Richtung verliefen. Daher kommt es auch, dass die Autoren hierin eine sehr verschiedene Ansicht vertreten. So geben Fürstenberg (17), Leisering und Müller (20) und andere an, dass die Hauptmuskulatur des

Pansens sich in Längs- und Querfasern ordne, ohne dabei zum Ausdruck zu bringen, welche von den Schichten längs- bezw. quergerichtete Fasern besitzt. Martin (23) spricht nur von einer

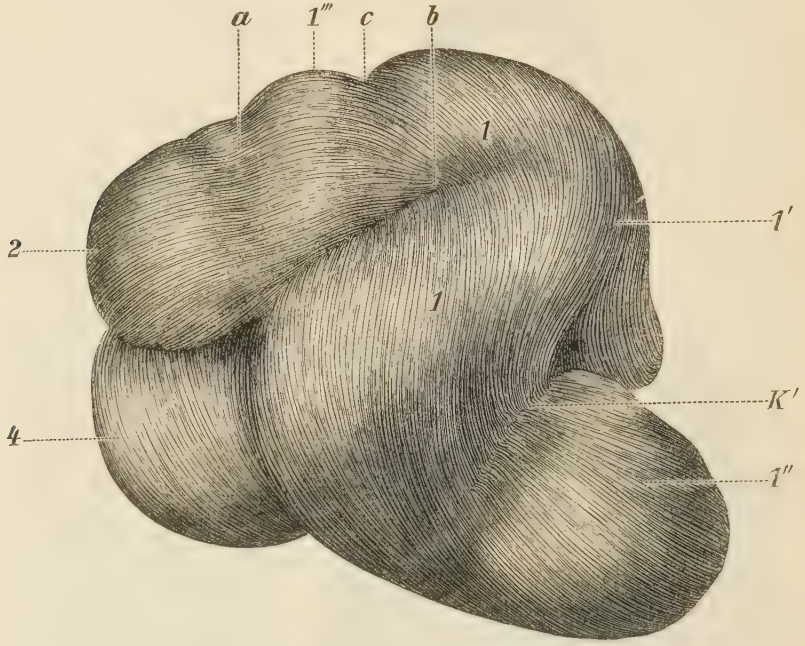

Figur VIII.

Aeussere Muskelschicht des 1., 2. und 4. Magens von links gesehen. (Schaf).

1—4 wie in Figur I.
a. Haubenpansenrinne.
b. Linke Hauptfurche (linke Längsfurche.)
c. Furche zwischen Pansen und Pansenvorhof.
K'. Linke Kranzfurche (Furche des ventralen Endblindsackes.)

dünnen äusseren und einer stärkeren inneren Schicht ohne Angabe des Verlaufs. Franz Müller (26), Leyh (22) und Chauveau und Arloing (3) behaupten, dass die Fasern der äusseren Schicht quergerichtet bezw. transversal verlaufen, während diejenigen der inneren Schicht längsgerichtet seien. Dagegen sagen die meisten Autoren wie Gurlt (18), Frank (16), Struska (35), Schwab (33) und andere, dass die Fasern der äusseren Schicht longitudinal, die der inneren zirkulär verlaufen. Es ist aber selbstverständlich, dass die Formung der Pansensäcke einen genau longitudinalen und zirkulären Faserverlauf ausschliesst; es handelt sich durchgängig um einen schiefen und vielfach bogigen Verlauf, der aber derart ist, dass die Fasern der äusseren Schicht im wesentlichen längs- und die der inneren im wesentlichen quer zur Längsachse eines jeden Pansensackes gerichtet sind.

Die Muskelfaserschichten von Vorhof und Pansen stehen mit den entsprechenden Muskelfaserschichten der Speiseröhre derart in

Verbindung, dass die rote Muskulatur der inneren Schicht der Speiseröhre und ein Teil der äusseren Faserschicht der letzteren unmittelbar an der Cardia plötzlich, also mit einer ziemlich scharfen Abgrenzung in die glatte Muskulatur der Vormägen übergeht und der übrige Teil der roten Muskelfaserbündel der äusseren Schicht des Oesophagus auf den Pansenvorhof ausstrahlt. Diese Faserbündel nehmen nach dem Verlassen der Speiseröhre sofort die Richtung des Faserverlaufs der äusseren longitudinalen Schicht des Vormagens an und lassen sich noch einige Centimeter auf der Wand des Pansenvorhofs verfolgen. Die Dicke der Muskelschichten von Pansen und Vorhof ist in Bezug auf das Geschlecht, das Alter und den Ernährungszustand schon bei derselben Tierart grossen Schwankungen unterworfen. So ist bei jüngeren mageren Bullen die Muskulatur der Magenabteilungen am kräftigsten entwickelt; mit zunehmender Mast nimmt die Stärke der Muskelschichten ab. Am schwächsten sind die Magenwandungen bei alten Kühen. Ferner ist die Muskulatur des Hauptpansens stets kräftiger entwickelt, als diejenige des Nebenpansens. Beim Rinde beträgt im Mittel die äussere Schicht des dorsal gelegenen Hauptpansens

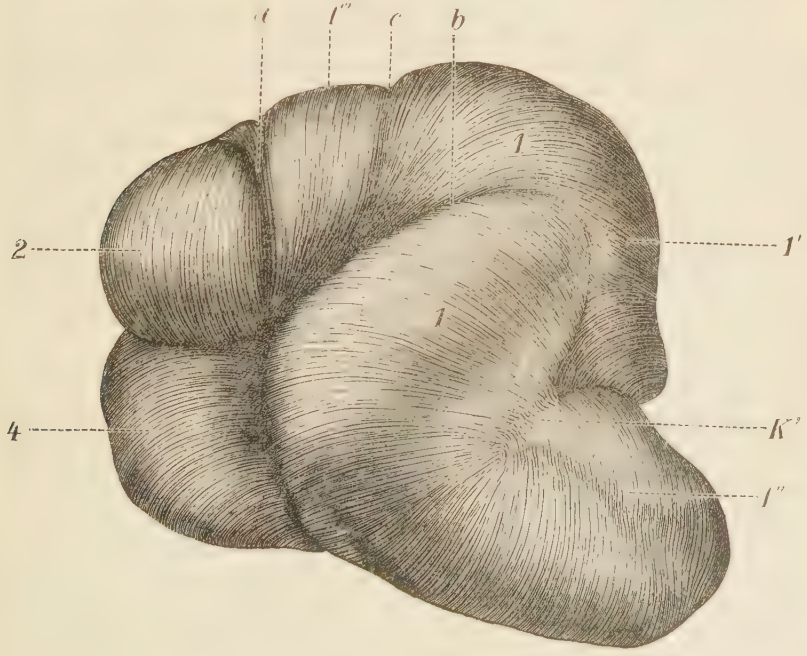

Figur IX.

Linke Seitenansicht der inneren Muskelschicht des 1., 2. und 4. Magens des Schafes. Bezeichnungen wie in Figur VIII.

1,5 mm, die innere Muskelschicht 2,5 mm. Am Nebenpansen sind die Schichten 1 mm und 1,5 mm dick. Der kraniale Pfeiler ist verhältnismässig schmal und hoch, ragt ca. 10 cm in das Lumen

des Pansens hinein und hat an seiner stärksten Stelle im Mittel eine Muskelschicht von ca. 2 cm. Der kaudale Pfeiler ist erheblich flacher, ragt ca. 3 cm in das Lumen des Pansens hinein, ist 5,5 cm breit und seine Muskulatur ca. 2 cm dick. Beim Schaf und bei der Ziege ist die äussere Muskelschicht des Hauptpansens $^1/_2$ mm, die innere 1 mm stark, diejenige des Nebenpansens $^1/_3$ und $^2/_3$ mm dick. Der kraniale Pfeiler ist ebenso geformt wie beim Rinde, ragt ca. 6 cm in das Lumen des Pansens hinein, und seine Muskulatur ist 5 mm dick. Der kaudale Pfeiler ist ca. 2 cm breit und seine Muskulatur ungefähr 9 mm stark. Der Haubenpansenpfeiler ist beim Rinde an seiner höchsten Stelle 5 cm hoch und seine Muskulatur 7 mm stark, beim Schaf und bei der Ziege 20 mm hoch und 2 mm stark. Der gemeinsame Magenvorhof (Pansenhaubenvorhof) zeigt in Bezug auf die Dicke der Wandungen und den Faserverlauf seiner Muskelschichten keine Eigentümlichkeiten gegenüber den betreffenden Verhältnissen des Pansens. Wenn also der Magenvorhof besondere Funktionen hat und sich selbständig und unabhängig von Haube und Pansen kontrahiert, so kann dies nur in einer besonderen Innervation, im Vorhandensein eines Vorhofszentrums oder dergl. begründet sein.

Die Fasern der äusseren Muskelschicht des Pansens, welche, wie bereits oben erwähnt, in wesentlich longitudinaler Richtung verlaufen, passieren die Rinnen des Pansens stets derart, dass sie die Rinnen zum Verlauf der letzteren senkrecht überschreiten. Infolgedessen nehmen die Fasern nahe den Rinnen oft eine andere Richtung an, als sie vorher inne hatten. Dadurch wird der Faserverlauf scheinbar ein recht complicierter (Fig. V u. VIII). Es ist dies in Wirklichkeit nicht der Fall, wenn man daran festhält, dass die Fasern im wesentlichen kranio-kaudal (vom Hauben- bezw. brustseitigen Ende des Pansens zum beckenseitigen Ende) verlaufen, dabei aber stets von Rinne zu Rinne ihren Verlauf so nehmen, dass sie jede Rinne senkrecht treffen. In der Höhe der Rinnen teilt sich ausserdem jedes Mal die äussere Muskelschicht in ein äusseres und ein inneres Blatt. Die Fasern der äusseren Lamelle überbrücken die Rinne, indem sie das in den Rinnen gelegene Fett bedecken, und ziehen auf der anderen Seite der Rinne weiter. Diese äussere Muskellamelle läuft also mit der Serosa über die Rinne hinweg, ohne sich in die Rinne oder in den Pfeiler einzusenken; sie ist also hier gewissermassen eine Muscularis serosae. Die Fasern des inneren Blattes dagegen biegen in einem rechten Winkel nach der Pansenhöhle bezw. nach der Schleimhaut zu von der allgemeinen Richtung ab und strahlen in den Pfeiler hinein (Fig. X). Hier enden sie in der Nähe des freien Randes der Pfeiler, ohne den Scheitel jedoch zu erreichen. Da nun das Verhalten der Muskelfasern stets ein regelmässiges ist lässt sich jede Faser der äusseren Schicht um den ganzen Pansen herum verfolgen. Fasern z. B, welche vom Oesophagus ausgehen und auf der dorsalen Fläche des linken Hauptpansens (Fig. V) in der Richtung nach seinem beckenwärts gerichteten Endblindsack entlang

ziehen, umfassen den Blindsack des Hauptpansens und erreichen die die beiden Blindsäcke scheidende kaudale Hauptrinne (Fig. IX). Hier, an der Rinne, teilen sich die Faserschichten, wie bereits oben beschrieben, in ein inneres und ein äusseres Blatt. Die Fasern des ersteren ziehen senkrecht in dem Pfeiler gegen dessen freien Rand hoch und enden hier; dagegen überbrücken die Fasern des äusseren Blattes diese Rinne, gelangen auf den Blindsack des Nebenpansens (Fig. V u. VIII), umziehen diesen und erreichen die auf der anderen Fläche des Pansens gelegene Kranzrinne (Fig. VIII K), die äusserlich den Nebenpansen von seinem Blindsack abtrennt. Hier teilt sich wieder die äussere Muskelschicht, und nur die Fasern des äusseren Blattes ziehen unter der Serosa schief kranial und dann dorsal weiter zur kranialen Hauptrinne (Fig. VIII). Diese wird von den Fasern des äusseren Blattes in senkrechter Richtung überbrückt, worauf die Fasern an der linken brustseitigen Fläche des Hauptpansens zum Haubenpansenvorhof streben und in der Nähe der Cardia endigen.

Andere Fasern, die vom Oesophagus ausgehen, an der linken Fläche des Hauptpansens (Fig. VIII, 1) schräg ventral herabziehen, auf den Nebenpansen treten, die kaudale Nebenrinne (Fig. VIII K') passieren, den Blindsack des Nebenpansens (Fig. VIII 1") umfassen, steigen auf der rechten Wandfläche dorsal (Fig. V, 1), machen auf dem Hauptpansen einen kurzen Bogen (Fig. V*) und gehen in derselben Richtung wieder zurück. Andere Fasern verlaufen von der Cardia an dem Haubenpansenvorhof und Pansen schräg kaudoventral (Fig. V) und treten dann vom Hauptpansen auf den Nebenpansen über, ziehen von diesem z. T. ventral, z. T. kaudoventral; die ersteren gelangen auf die linke Seite und ziehen dort kranial weiter. Die anderen überbrücken die Kranzrinne des Nebenpansens, gehen an seinem Blindsacke ebenfalls auf die linke Seite, umziehen diesen und steigen kranial aufwärts.

Aus der vorstehenden Schilderung des Faserverlaufs der äusseren Muskelschicht des Pansens wird ersichtlich, dass die Fasern dieser Muskelschicht in der Hauptsache längsgerichtet sind. Da jedoch diese Fasern die Rinnen stets senkrecht zu ihrer Längsrichtung treffen, und da die Rinnen niemals parallel mit einander verlaufen, müssen die Fasern häufig einen bogigen und schrägen, z. T. fast senkrechten Verlauf annehmen. Der Bogen der Fasern wird um so stärker sein, je grösser der Winkel ist, welchen zwei benachbarte Rinnen bilden oder den die gedachten Verlängerungen dieser Rinnen bilden würden. Die Concavität des Bogens ist stets der offenen Seite des Winkels, in dem die Rinnen zu einander verlaufen, zugewandt.

Die innere Mukelschicht des Vorhofs und des Pansens (Fig. VI u. IX) ist im allgemeinen stärker als die äussere Schicht und ihre Fasern sind im wesentlichen cirkulär gerichtet. An den Rinnen des Pansens und zwischen Pansen und Haube verdickt sie sich sehr bedeutend und bildet so die Hauptgrundlage der Pfeiler. In den letzteren verlaufen die Fasern dieser Muskelschicht genau

mit den Rinnen, sobald sie aber die Pfeiler verlassen, machen sie einen kurzen, scharfen Bogen, steigen senkrecht zum Rande des Sackes empor, umkreisen den Sack nnd treten auf die andere Seite wieder in den Pfeiler hinein. Die Fasern dieser Schicht verlaufen mithin in den Pfeilern parallel zu deren Längsrichtung, sobald sie aber die Pfeiler verlassen haben, suchen sie sich möglichst bald senkrecht zu ihnen zu stellen. In der Hauptsache verlaufen diese Fasern also in cirkulärer Richtung.

Die einzelnen Muskelschichten der Pfeiler, ihre Zugehörigkeit zu den Wandschichten und ihr Muskelfaserverlauf lässt sich am besten in der Weise klar legen, dass man sich die ganze Pansenwand, ausgenommen die Serosa und die äussere Lamelle der äusseren Muskelschicht, in das Lumen des Pansens hineingestülpt denkt. Die innerste, dem Lumen des Pansens zugewandte Schicht der Pfeiler wird mithin von der Pansenschleimhaut gebildet (Fig. X, 1), darunter liegt zunächst eine dicke, in der Längsrichtung der Pfeiler verlaufende Muskelfaserschicht, die der inneren Muskel-

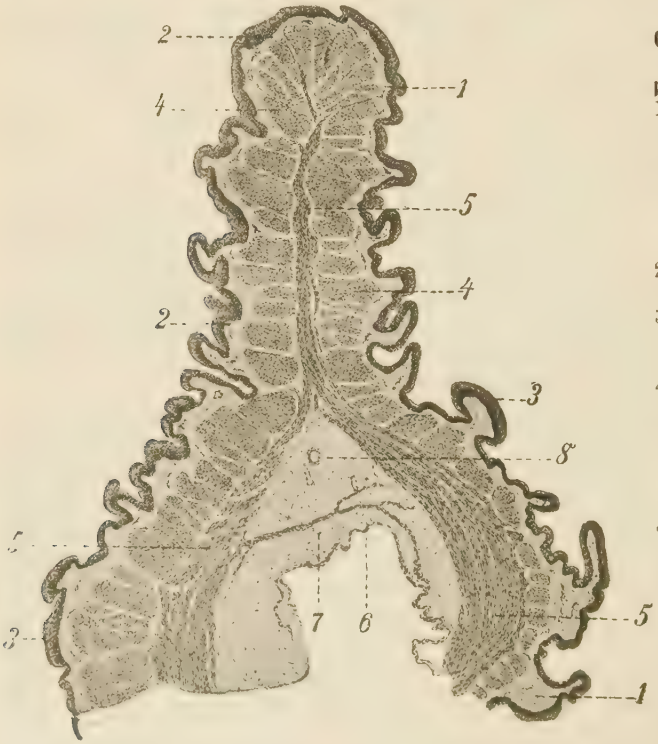

Figur X.
Querschnitt durch einen Pansenpfeiler vom Schaf.
1. Schleimhaut, die viele Falten bildet und mit ganz niedrigen sekundären Papillen versehen ist.
2. Papillarkörper derselben.
3. Hornschicht des Pansenepithels.
4. Hauptmuskulatur des Pfeilers (zur Innenschicht der Wandmuskulatur gehörig).
5. Muskelblätter des inneren Blattes der Aussenschicht der Wandmuskulatur des Pansens, die in der Mitte des Pfeilers gegen dessen Rand emporzieht und an der Hauptmuskulatur des Pfeilers enden, ohne die Randschleimhaut zu erreichen.
6. Subserosa mit
7. Fettgewebe und
8. Blutgefässen.

schicht des Pansens angehört (Fig. X, 4) und dann folgt eine dünne Muskelschicht, deren Fasern senkrecht zu der ersteren verlaufen und die zum inneren Muskelblatt der äusseren Schicht der Pansen-

wand gehören (Fig. X, 5). Die dickeren also direkt unter der Schleimhaut gelegenen Muskelschichten bezw. Faserbündel liegen auf der Höhe der Ausstülpungen dicht neben einander, so dass also hier auf dem Scheitel der Pfeiler nur Muskelfasern vorkommen, welche in der Längsrichtung der Pfeiler verlaufen.

Die Muskelfasern der beiden Wandschichten stehen im allgemeinen stets senkrecht zu einander. Da wir, wie erwähnt, eine Schicht aus vorwiegend longitudinalen und eine mit vorwiegend cirkulärem Faserverlauf unterscheiden, so ist dies auch ohne weiteres verständlich für die von Rinnen freien Partieen des Pansens. Sobald aber Rinnen auftreten, werden die Verhältnisse des Faserverlaufs sehr verwickelte, wie dies aus den Figuren ersichtlich wird. Die Fasern der inneren Schicht z. B., welche im allgemeinen einen cirkulären Verlauf haben und entfernt von den Rinnen senkrecht zu ihnen gerichtet sind, nehmen in den Rinnen resp. Pfeilern die entgegengesetzte Richtung an, d. h. sie verlaufen in den Pfeilern parallel zu den Rinnen. Genau umgekehrt verhalten sich die Fasern der äusseren Schicht. Diese verlaufen im allgemeinen longitudinal, überbrücken die Rinnen in senkrechter Richtung und streben auch senkrecht in den Pfeilern hoch. Hieraus wird ersichtlich, dass die Muskelfasern der beiden Schichten auch in der Nähe der Pfeiler und in den Pfeilern stets senkrecht zu einander gerichtet sind. Der Verlauf der Muskelfasern in der Pansenwand erfolgt mithin nach ganz bestimmten Normen. Durch die kreuzweise Uebereinanderlagerung der beiden Faserschichten wird die Festigkeit der Magenwand und die Selbstständigkeit der einzelnen Abteilungen ganz ausserordentlich erhöht. Gemeinsam ist den Faserzügen beider Schichten, dass sie nach den Pfeilern streben und zum Aufbau derselben beitragen. Die Pfeiler bieten deshalb fixe Punkte, von denen aus die Kraft der Muskelschichten entfaltet werden kann. Und dass diese fixen Punkte in der Mitte der Magenwand gelegen sind, ist für die Arbeitsleistung besonders günstig, da die Muskelfasern in den Pfeilern einen Stützpunkt finden, also gewissermassen einen Teil des Wanstes umspannen. Nun kann nach einem physikalischen Gesetz eine um so grössere Last überwunden werden, je kürzer der Kraftarm ist, und es geht um so weniger Kraft verloren, je mehr die Kraft auf den Angriffspunkt in senkrechter Richtung wirkt. Beides ist hier in der vorteilhaftesten Weise vereinigt, indem die Hauptpfeiler in der Mitte der Pansenwand gelegen sind und die Muskelfasern in senkrechter Richtung zu den Pfeilern stehen. Es wird hier also mit einer verhältnissmässig geringen Kraft eine grosse Arbeitsleistung verrichtet.

Nach ihrer physiologischen Wirksamkeit resp. Tätigkeit kann man die gesamte Pansenmuskulatur einteilen in eine gemeinsame Pansenmuskulatur d. h. eine solche, deren Fasern den ganzen Pansen überziehen, und in eine Abschnittmuskulatur d. h. eine solche, deren Fasern nur einen Abschnitt des Pansens überziehen. Zu der gemeinsamen Pansenmuskulatur gehört die innere Muskelschicht und die äussere Lamelle der äusseren Muskelschicht, während

zur Abschnittmuskulatur die innere Lamelle der äusseren Schicht zu zählen ist. Letztere verläuft von einem Pfeiler zu dem benachbarten und endet hier, nachdem sie den dazwischen liegenden Abschnitt umzogen hat. Sie gehört also nur diesem einen Abschnitt an. Bei Kontraktionen der Abschnittmuskulatur wird sich der betreffende Pansenabschnitt verkleinern und die zugehörigen Pfeiler werden niedriger werden, so dass der Inhalt dieses Pansensackes leicht in eine andere Abteilung gebracht werden kann. Die Fasern der gemeinsamen Pansenmuskulatur finden dagegen niemals eine Unterbrechung. Die Fasern der äusseren Lamelle der äusseren Schicht laufen mit der Serosa über die Rinnen von einer Abteilung zur anderen hinweg und diejenigen der inneren Muskelschicht stehen auf der Höhe der Pfeiler d. h. an ihrem freien Rande stets in direkter Verbindung. Kontrahiert sich die gemeinschaftliche Pansenmuskulatur, so wird der ganze Pansen verkleinert. Obgleich wohl meist die beiden Muskelschichten des Pansens gemeinsam tätig sein werden, so kann doch durch Kontraktionen der äusseren Muskelfaserschicht allein der kraniale Pfeiler und der Haubenpansenpfeiler an die Cardia herangezogen und fixiert werden. Dann werden die übrigen Teile des Pansens der Speiseröhreneinmündung genähert, die Pfeiler an einander gerückt und die Pansenabteilungen verkleinert. Durch Kontraktionen der inneren Muskelschicht allein wird der Pansen an der Stelle der Pfeiler eingeschnürt, die Pfeiler werden dabei verkürzt und die Wandsäcke im Querdurchmesser verkleinert; man könnte sagen, dass sie gegen die Pfeiler bewegt werden. Ziehen sich beide Schichten gemeinsam zusammen, so werden die Pansensäcke in kranialer Richtung nach der Cardia bewegt, sämtliche Teile der Pansenwand den Pfeilern genähert, der Pansen in toto verkleinert und schärfer in die einzelnen Säcke zerlegt. Es braucht wohl kaum darauf hingewiesen zu werden, dass die Kontraktionen der Pansenmuskulatur langsam ablaufen, von Ort zu Ort fortschreiten und somit als peristaltische bezeichnet werden können; sie werden vom Oesophagus bis zum beckenseitigen Ende des Pansens oder von diesem zum Oesophagus vorschreiten oder auch an einem Pfeiler ventral beginnen und von hier dorsal vorschreiten u. s. w. Offenbar zerfällt auch der Pansen in mehrere Innervationsbezirke, wie dies für den einhöhligen Magen anderer Tiere feststeht. Jede Pansenabteilung kann sich mithin auch selbständig kontrahieren, also unabhängig von seinem Nachbarn sein. Umgekehrt kann auch ein Magenabschnitt in Abhängigkeit von anderen geraten.

Eine Muscularis mucosae fehlt im allgemeinen der Pansenschleimhaut. Die deutliche Muscularis mucosae der Speiseröhrenschleimhaut wird an der Cardia sogleich dünner (Fig. II) und löst sich bei ihrem Übertritt auf den gemeinschaftlichen Magenvorhof zu einzelnen schwachen Muskelfaserzügen auf, um bald ganz zu verschwinden. Dagegen bemerkt man in einem grossen Teil der Pansenschleimhaut subpapillär einen dichten Bindegewebszug mit elastischen Netzen, der neben reichlichen Bindegewebsspindelzellen

auch glatte Muskelzellen enthält, und der auch in die Pansenzotten hinaufzieht. Während an einzelnen Stellen dieses dichten Bindegewebszuges glatte Muskelzellen gar nicht oder nur spärlich an-

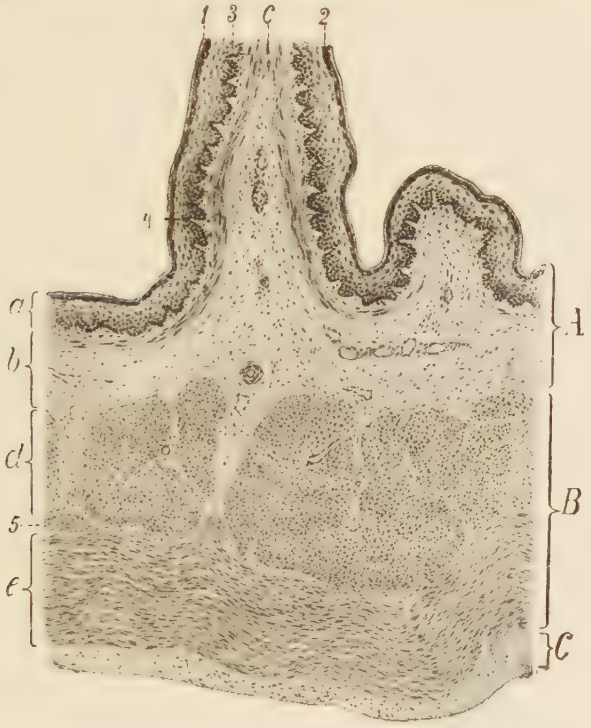

Figur XI.

Schnitt durch eine Pansenzotte und die Wand des Pansens.

A. Mucosa mit Submucosa.
B. Muscularis.
C. Serosa.
a. Str. epitheliale.
b. Submucosa
c. subpapilläre Muskelschicht.
d. circuläre Muskelschicht.
e. longitudinale Mukelschicht.
1. Str. corneum.
2. Str. granulosum.
3. Str. profundum des Epithels.
4. Papillarkörper.
5. Intermuskuläre Ganglien.

getroffen werden, häufen sich letztere am Grunde der grossen zungenförmigen Pansenzotten zu dichteren Muskelzügen an und steigen in die Zotten hinein (Fig. XI) Dadurch werden die grossen Pansenzotten, wenn auch nur in geringem Grade, kontractil. Dieser mit einzelnen Muskelzellen untermischte Bindegewebszug wird von Ellenberger (9) und den meisten Autoren als ein Faserzug beschrieben, der leicht eine Muscularis mucosae vortäuschen kann, während er von Chauveau und Arloing (3) als eine wirkliche Muscularis mucosae angesehen wird, die leicht der Beobachtung entgehen kann. Frank (16) sagt sogar, dass der Pansen eine starke Muscularis mucosae besitze. Ich kann mich der Ansicht von Arloing und Frank nicht anschliessen; ich finde in der Pansen-

schleimhaut keine wirkliche Muskelschicht, vielmehr nur vereinzelte Muskelfasern in einem sehr elastischen, bindegewebigen, ganz eigenartigen, subpapillären Stratum, welches stellenweise dem Stratum compactum des Hundedarms nicht unähnlich ist. Vom physiologischen Gesichtspunkte aus ist auch das Nichtvorhandensein einer geschlossenen Muscularis mucosae im 1. und 2. Magen wohl verständlich. Im Labmagen ist sie vorhanden, um die Drüsenentleerung zu fördern; im 3. Magen ist sie nötig für die Bewegung der Blätter; im 2. Magen ist sie nur in den Haubenleisten zugegen, die sie verkürzt und verdickt. Im Übrigen hätte sie keine Verrichtung zu erfüllen und fehlt mithin. Dasselbe gilt für den Pansen, der drüsenfrei ist, keine Blätter und keine Leisten besitzt. Für die Bewegung der Pansenzotten sind Muskelfasern in diesen vorhanden.

Die Propria mucosae des Pansens ist überaus reichlich mit elastischem Gewebe ausgestattet, das sich bis in die Spitzen der Papillen des Corpus papillare der Zotten und der makroskopischen (sekundären) Papillen verfolgen lässt und andererseits in dichten Zügen in das inter- und intramusculäre Bindegewebe der Wandmuskulatur hinabzieht (Fig. XII). Auch in der Serosa findet sich reichliches elastisches Gewebe. In den Pfeilern sind die elastischen Fasern, welche hauptsächlich in der Längsrichtung der Pfeiler verlaufen und Netze bilden, zu dichten Polstern vereinigt. Sie bilden in der Propria mucosae ein mächtiges Lager, von dem

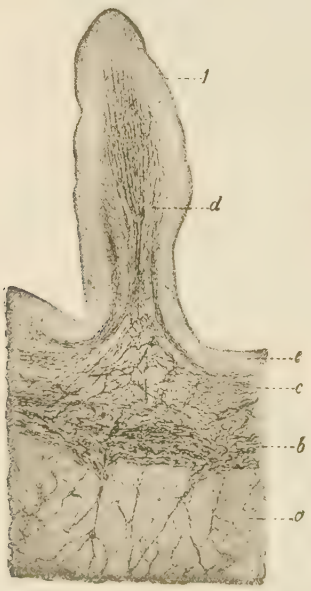

Figur XII.

Schnitt aus der Pansenwand mit Darstellung des elastischen Gewebes (Färbung mit Fuchsin-Resorcin).

a. Innere Muskelschicht.
b. Submucosa.
c. Propria mucosae.
d. Pansenzotte mit elastischem Gewebe.
e. Epithel.

Fasern in reichlicher Menge in die Pansenzotten, makroskopischen Papillen und deren Papillarkörper ziehen. Sie bilden in den makroskopischen und mikroskopischen Papillen dichte elastische Netze, die in der Achse der Papillen liegen und als deren Stütz-

gerüste zu betrachten sind. Starke Stränge elastischer Fasern ziehen auch durch die Muskulatur zur Mitte des Pfeilers und bilden hier ein dickes elastisches Geflecht. Dieser grosse Reichtum der Pansenwand an elastischem Gewebe macht den Pansen zu einem dehnbaren elastischen Sack, der grosse Mengen von Nährstoffen in sich aufnehmen kann, ohne dass eine Zerreissung oder übermässige Dehnung und das Zustandekommen einer Erschlaffung und damit einer Dilatatio ruminis zu befürchten ist. Die gedehnte Pansenwand wird nach Entleerung bezw. Minderung des Panseninhalts nur durch das elastische Gewebe ohne Aufwand von Kraft wieder zusammengezogen und der erweiterte Pansen wieder verengt.

Die Muskulatur des Pansens steht mit der der Haube an dem Haubenpsalterloch in direkter Verbindung. Die Fasern der Pansenmuskulatur gehen ohne weiteres in die der Haube über und nur an der ventralen Wand wird durch Einstülpung der letzteren in das Lumen der Haubenpansenpfeiler gebildet. Andererseits steht die Höhle der Haube mit der des Psalters durch das Haubenpsalterloch in Verbindung. Dieses Loch ist verhältnismässig klein, ungefähr so gross wie die Cardia, so dass sich beim Rinde ca. 3 Finger, beim Schaf und bei der Ziege 1 Finger bequem hindurchschieben lassen. Das Loch wird eingefasst einerseits von dem hier sehr breiten Speiserinnenboden und von den Lippen der Speiserinne. Die längsgerichteten Muskelfasern der Lippen umfassen bogenförmig dieses Ostium und zwar derart, dass die Fasern der stärkeren Lippe die der schwächeren umziehen, wie Ellenberger (7) und nach ihm Martin (23), Frank (16) und andere bereits beschrieben haben. Die beiden Muskelstränge überkreuzen einander wie dies Figur III ergibt, wodurch der spiralige Verlauf der Speiserinnenlippen gewissermassen fortgesetzt wird Während die Hauptmuskelmasse das Psalterloch umfasst, setzt sich ein Teil der schwächeren Lippe in der Richtung der Psalterrinne unter der Schleimhaut der letzteren als rundlicher Strang fort (Fig. XIV). Die Lippenmuskulatur der Speiserinne gehört, wie oben dargelegt, zur inneren Muskelschicht der Haube; sie setzt sich vom Haubenpsalterloch, das sie seitlich und dorsal umkreist als innere Muskelschicht des Psalters in dessen Wand weiter fort. Die Aussenmuskulatur des Psalters steht mit der gleichen Schicht der Haube in ununterbrochenem Zusammenhange und erscheint als deren Fortsetzung. Es geht jedoch nur ein Teil der äusseren Muskelschicht der Haube auf den Psalter über, der andere Teil der Fasern dieser Schicht dringt in der Höhe des Psalterhaubenlochs zapfenförmig in die innere, die gen. Oeffnung ringförmig umgebende Muskelschicht hinein und verstärkt letztere wesentlich. (Fig. XIII, 6). So entsteht an diesem Loche ein Schliessmuskel, der beim Rinde ca. 8 mm, beim Schaf und bei der Ziege ca. 3,5 mm stark ist. Wir haben hier also ein ähnliches Verhalten, wie an den Pfeilern des Pansens. Die innere Muskelschicht umgibt die Oeffnung und bildet deren Sphincter, wenigstens in der Hauptsache. An der

Bodenseite der Öffnung, da, wo die Speiserinne endet, ist es allerdings die quere Rinnenmuskulatur, die zur äusseren Haubenschicht gerechnet werden kann, die die Oeffnung hier umgibt; sie ist circulär zum Zentrum der Öffnung gerichtet. Die circuläre Richtung nimmt die Lippenmuskulatur der Speiserinne, die zur inneren Muskulatur der Haube gehört, ebenfalls an, indem die Muskelstränge beider Lippen, wie erwähnt, sich bogig überkreuzen. Die

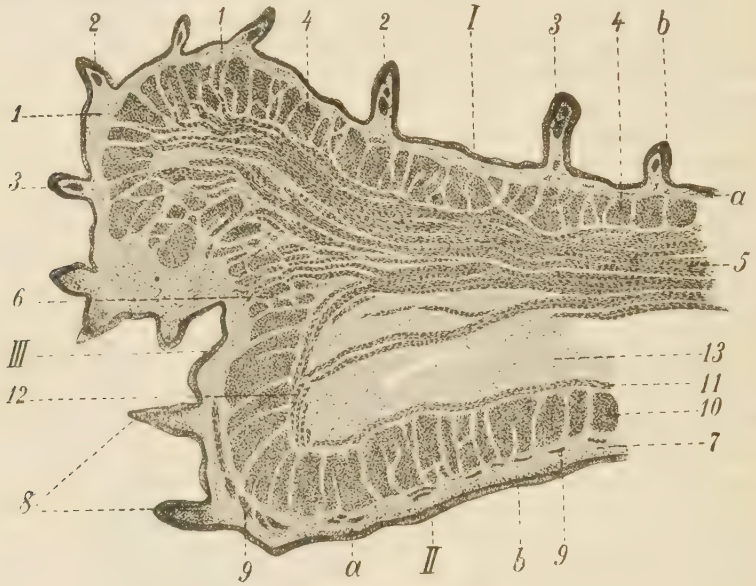

Figur XIII.

Schnitt durch den Uebergang der Haube in den Psalter.

I. Haubenwand.
II. Psalterwand.
III. Einschnitt (Rinne) zwischen Haube und Psalter.

1. Schleimhaut der Haube mit
2. kleinen Haubenleisten
   a) Papillarkörper.
   b) Hornschicht des Epithels.
3. Leistenmuskulatur.
4. Innenschicht.
5. Aussenschicht der Muskulatur der Haube.
6. Uebergang der Innenschicht der Haube in die des Psalters.
7. Schleimhaut des Psalters.
   a) Papillarkörper
   b) Hornschicht des Epithels.
   Der Schnitt hat auf einer grossen Strecke keine sekundären Papillen getroffen, nur an einer Stelle sind
8. zwei solche getroffen worden.
9. Muscularis mucosae des Psalters, die in der Haubenwand fehlt bezw. sich nur in den Leisten (3) findet.
10. Innenschicht der Wandmuskulatur des Psalters.
11. Aussenschicht, die hier ungemein dünn, aber an anderen Stellen erheblich dicker ist. Man sieht
12. ihren Uebergang in die betreffende Schicht der Haube.
13. Subserosa bezw. Serosa mit Fettgewebe.

eigentliche Aussenmuskelschicht der Haube gelangt in ihrem Verlauf (Fig. XIII, 5) zum Haubenpsalterloch bezw. in die Tiefe des die Haube und den Psalter scheidenden Einschnittes, der

in gewissem Sinne mit der Pansenrinne verglichen werden kann. Hier teilt sich die Aussenmuskulatur der Haube in 2 Lamellen; eine Lamelle geht direkt auf den Psalter über als dessen äussere Muskelschicht; die innere Lamelle dagegen senkt sich in den erwähnten Muskelring der Haubenpsalteröffnung ein und verstärkt diesen zum Sphincter dieses Loches. (Fig. XIII).

Der **Psalter** besteht aus dem Boden oder der Brücke, Pons omasi, und den bogenförmig aufgebauten Wandungen. Die Brücke, der Psalterboden ist die ventrale Wand des Psalters und stellt die direkte und gradlinige Verbindung zwischen der Haube und dem Labmagen dar. Sie ist beim Rinde im Durchschnitt 11 cm lang und 4,5 cm breit, beim Schaf und bei der Ziege 35 mm lang und 13 mm breit. Die Muskulatur der Brücke (Fig. XVIII) besteht aus einer sehr dünnen äusseren Längsfaserschicht, die nur die Stärke einiger Muskelfaserlagen hat, aus einer sehr starken inneren Schicht, deren Fasern quer zur Längsrichtung der Brücke verlaufen und aus einem innen davon liegenden rundlichen Muskelfaserzug, der eine Fortsetzung eines Teiles der Längsfasern der schwächeren Lippe der Speiserinne darstellt und unter der Schleimhaut bis zum Labmagenende der Brücke verläuft, wie Martin (23) bereits festgestellt hat. Dieser rundliche Muskelfaserzug, auf dem schleimhautseitig noch die Muscularis mucosae liegt, verläuft beim Rinde in schräger Richtung, wie dies die Figur XIVb demonstriert, so dass er die diagonale Ecke des Labmagenendes der Brücke erreicht. Bisweilen spaltet sich dieser Faserzug gabelig, vor der Psalterlabmagenöffnung, wie dies Ellenberger (9) in seiner Histologie beschreibt. Hier tritt dieser Muskelfaserzug in den am Ende der Brücke, also an der Psalterlabmagenöffnung, befindlichen starken querfaserigen Muskelbalken ein, der wohl auch als hufeisenförmiger Schliessmuskel des Psalters (d) beschrieben wird. Der erwähnte an der Schleimhaut liegende Brückenmuskel ist beim Rinde ca. 7 mm stark. Beim Schaf und bei der Ziege gehen ebenfalls Muskelfasern von der schwächeren Lippe auf die Innenseite der Brücke ab; ihr Faserzug ist verhältnismässig schwach und besteht nur aus einzelnen Faserbündeln. Dieselben ziehen aber nicht schräg über die Brücke, sondern bleiben auf derselben Seite und verlaufen unter der Schleimhaut neben und in der rechten Lippe der Psalterrinne bis zum Psalterlabmagenloch, um sich in der Muskelschlinge allmählich zu verlieren. Kleine Bündel glatter Muskelfasern ziehen ausserdem in den auf der Brücke gelegenen Längsfalten von der Haube nach dem Labmagen; sie stellen Teile der Muscularis mucosae dar. Auf die unvollständige innere Schicht folgt die erwähnte dickere zusammenhängende Querfaserschicht, die zur inneren Muskelschicht des Psalters gehört. Diese Faserschicht ist beim Rinde ca. 3 mm, beim Schaf und bei der Ziege ca. 1,5 mm stark. Am Labmagenende der Brücke häufen sich die Fasern dieser Schicht zu dem erwähnten dicken beinahe rundlichen Muskelwulst zusammen, der beim Rinde 20 mm, beim Schaf und bei der Ziege 6 mm stark ist. Dieser Wulst umzieht nun nicht etwa die Psalterlabmagen-

öffnung, an deren Bodenseite er doch liegt, sondern er strahlt seitlich in die Psalterwand aus. Es wird dies Verhalten verständlich,

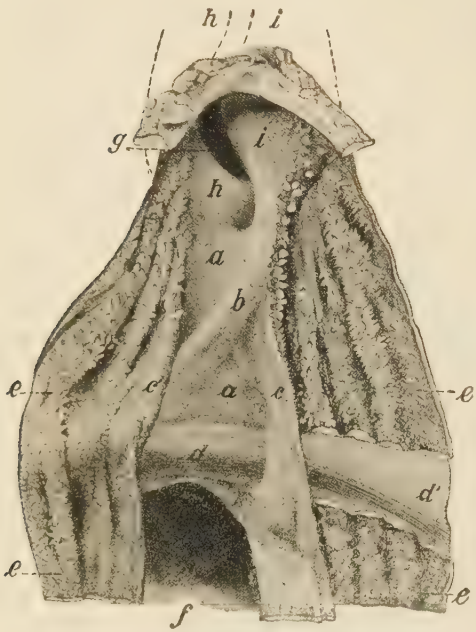

Figur XIV.

Psalterrinne nebst Umgebung vom Rinde von oben gesehen.

Die Schleimhaut ist am Ende der Psalterbrücke (d) in der Psalterrinne und an einer Seite derselben, abgesehen von der betreffenden Grenzleiste (Lippe) der Rinne (c, c¹), die erhalten geblieben ist, abgezogen.

a) Psalterinne.
b) Längs-Muskelstrang, der von der schwächeren Lippe der Speiserinne stammt und in der Psalterrinne schräg zum Psalterloch verläuft und die innerste Schicht der Psalterbrücke darstellt. Im übrigen sieht man die Querfasern der mittleren Muskelschicht der Rinne durch die Schleimhaut durchschimmern.
c, c¹) Seitliche Grenzleisten bezw. Grenzblätter (Lippen) der Psalterrinne. c) nach rechts umgeschlagen.
d) Hufeisenförmiger Muskelwulst des Psalters, der sich in der Seitenwand des Psalters fächerförmig verbreitert (d¹).
e) Psalterblätter, die über die Seitenteile des Wulstes labmagenwärts hinwegziehen.
f) Psalterlabmagenloch.
g) Psalterhaubenloch.
h) Ende der grossen Lippe der Speiserinne.
i) Ende der kleinen Lippe der Speiserinne.

Die h und i fortsetzenden Punkte deuten den Verlauf der Speiserinnenlippen an.

wenn man bedenkt, dass der Psalter seinen Boden, an beiden Seiten sowohl seitlich, dorsal, haubenseitig als besonders labmagenseitig und dorsal überragt. Indem der genannte Querwulst ziemlich gerade seitlich gerichtet ist, also nicht labmagenwärts um die Psalterlabmagenöffnung kreist, gelangt er in die Seitenwand des Psalters (Fig. XIV, d') und steigt in dieser in die Höhe, wobei er sich verbreitert und dabei dünner wird, so dass seine Fasern in die innere Muskelschicht des Psalters auslaufen. Sein Verhalten erinnert an die Hufeisenschlinge der Cardia des Pferde- und Hundemagens. Beim Rinde ragt diese Muskelanhäufung zunächst als fingerdicker Strang in das Lumen des Psalters hinein; nachdem er sich jedoch ca. 5 cm von der Brücke entfernt hat, verliert er sich, da seine Fasern in der Psalterwand sich strahlenförmig ausbreiten. Es ist einleuchtend, dass über die Innenfläche der Seitenschenkel dieses Muskelstranges Psalterblätter (Fig. XIV, c u. e) hinweg ziehen; es befinden sich also Teile der Psalterblätter auch zwischen Muskelstrang und Labmagen-

anfang. Der Muskelstrang liegt also nicht am Ende des Psalters, zwischen Psalter- und Labmagenwand, sondern noch in der Psalterwand, und er entfernt sich von dem Psalterlabmagenloch um so mehr, je mehr er sich von der Brücke erhebt. Ich gehe deshalb so genau auf diese Verhältnisse ein, weil man diesen Muskelstrang als einen Schliessmuskel der Psalterlabmagenöffnung auffassen kann und aufgefasst hat (Ellenberger 10). Nach meiner Schilderung kann er aber anatomisch unmöglich als Sphincter beschrieben werden. Der ganze dorsale Teil der Psalterlabmagenöffnung, des Psalterausganges ist frei von jeder Muskelverdickung, wie auch die ganze Psalterwand. Trotzdem ist es klar, dass durch die Wirkung dieses Muskelzuges der Psalterkanal d. h. der zwischen den Blättern und der inneren Brückenfläche befindliche Raum total verschlossen werden kann. Kontrahiert sich dieser Muskelzug bezw. überhaupt die Quermuskulatur der Brücke, die in die Psaltermuskulatur einstrahlt bezw. ein Teil von ihr ist, dann wird die ganze mit Blättern besetzte Psalterwand bezw. der ganze Psalter gegen die Brücke gezogen, so dass die grossen Blätter die Brücke berühren. Dabei werden auch die Psalterblätter möglichst an einander bezw. gegen den Inhalt der Psalternische gepresst, so dass ein Rücktritt von Labmageninhalt in den Psalter, ganz abgesehen von der Wirkung der Psaltersegel, unmöglich wird. Beim Schaf und bei der Ziege ist der besprochene Muskelstrang am Ende der Brücke nur schwach; seitlich findet er sich gar nicht vor, die querverlaufenden Muskelfasern des verdickten Labmagenendes der Brücke verteilen sich vielmehr gleich neben der Brücke fächerförmig in der inneren Muskelschicht der Psalterwand.

Die Muskulatur des übrigen mithin grössten Teiles der Psalterwand besteht aus 2 Schichten (Fig. XIX u. XX). Die äussere Längsfaserschicht, welche von der äusseren Muskelschicht der Haube stammt und die auch die äussere Längsfaserschicht der Brücke bildet, ist äusserst schwach. Sie misst beim Rinde in der Nähe der Brücke ca. $^3/_4$ mm und wird auf dem Scheitel des Psalters noch dünner. Beim Schaf und bei der Ziege beträgt die Dicke der äusseren Schicht nur einen kleinen Teil eines Millimeters und ist makroskopisch gar nicht festzustellen. Die Fasern dieser Schicht überziehen den Psalter von der Haubenpsalteröffnung nach der Psalterlabmagenöffnung und zwar in der Richtung der Blattansätze; sie sind sehr innig mit der darunter liegenden inneren Kreisfaserschicht verbunden, so dass die Trennung dieser beiden Schichten sehr schwer gelingt. Die innere Muskelschicht der Psalterwand, welche mit der inneren Querfaserschicht der Brücke in direkter Verbindung steht, resp. aus ihr hervorgeht, ist sehr stark. Sie misst beim Rinde in der Nähe der Brücke ca. 4 mm, auf dem Scheitel 3 mm und ist beim Schaf und bei der Ziege 2 resp. 1 mm stark. Die Muskelfasern dieser Schicht gehen von der Brücke besonders aber von dem Muskelstrange am Labmagenende der Brücke strahlenförmig aus und überziehen gleichmässig die ganze Psalterwand. Die Fasern stehen

senkrecht zu den Fasern der äusseren Schicht und verlaufen mithin senkrecht zu den Blattansätzen.

Die Schleimhaut des Psalters besitzt eine deutliche Muscularis mucosae, die in direkter Verbindung mit der Muscularis mucosae der Speiserinne steht. Sie ist einschichtig; ihre Fasern verlaufen rechtwinklig zu den Fasern der inneren Wandmuskulatur, also von der Haube zum Labmagen (Fig. XV). Die als Falten der Psalterschleimhaut zu betrachtenden Psalterblätter besitzen

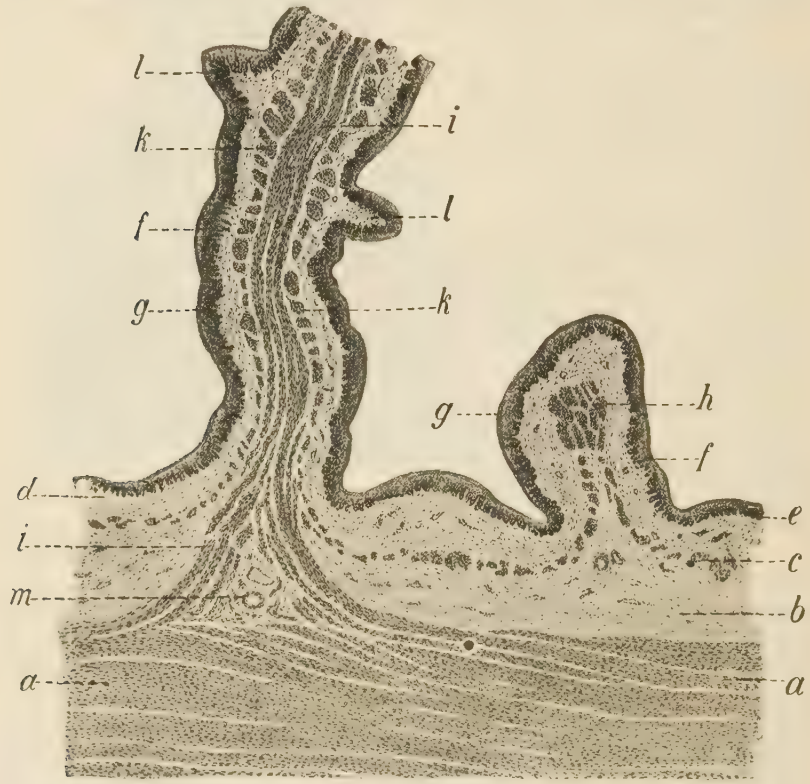

Figur XV.

Schnitt durch die Psalterwand mit dem Anfang eines grossen und eines kleinsten Blattes vom Rind.

a) Innenschicht der Wandmuskulatur.
b) Submucosa.
c) Muscularis mucosae.
d) Propria mucosae.
e) Pars papillaris.
f) Epithel.
g) Hornschicht.
h) Muskulatur des kleinsten Blattes (Muscularis mucosae).
i) Abzweigung der innersten Lagen der Wandmuskulatur, die in die grösseren Psalterblätter zieht (Muskelmittelblatt).
k) Seitenmuskulatur des Blattes (Muscularis mucosae).
l) Sekundäre Papillen.
m) Blutgefässe.

ebenfalls eine kräftige von Ellenberger (10) zuerst nachgewiesene und beschriebene Muskulatur. Ich kann dessen Angaben nur be-

stätigen. Die Blattmuskulatur besteht aus zwei äusseren Blättern, der Seitenmuskulatur, und einem Mittelblatt, der Centralmuskulatur (Fig. XV und XVI). Die beiden äusseren Blätter werden durch die Muscularis mucosae gebildet, steigen vom Ursprung der Blätter bis zu deren freiem Rande empor und vereinigen sich dort zu einem dicken Balken, dem sog. Randwulst. Letzterer ist ca. 5 mal so hoch als dick, so dass also ein breiter Streifen des freien Randteiles der Blätter ohne Centralmuskulatur ist (Fig. XVIb). Das Vorhandensein der Seitenmuskulatur der Blätter ist leicht verständlich, wenn man bedenkt, dass die Psalterblätter Schleimhautfalten sind, und dass die Psalterschleimhaut eine Muscularis mucosae besitzt. Zwischen diesen beiden Blättern erhebt sich die Centralmuskulatur, das Mittelblatt, welches aus den Fasern der inneren Schicht der Wandmuskulatur des Psalters hervorgeht (Fig. XVi). Dieselbe erreicht den freien Rand des Blattes nicht, sondern endigt vor dem Randwulst bezw. an diesem. Die kleinsten Blätter besitzen nach meinen Beobachtungen keine Centralmuskulatur (Fig. XV) Die Psalterblätter beginnen am Ostium reticulo-omasicum in Form niedriger Schleimhautleistchen, in denen sich die Muscularis mucosae befindet. Diese Leistchen werden höher zu grösseren Fältchen, die dann aus 2 Schleimhautblättern, von denen jedes eine Propria und Muscularis mucosae enthält, bestehen und aus dem zwischen diesen Blättern liegenden submukösen Gewebe. Diese Falten werden labmagenwärts immer höher. Sobald die Blätter bezw. Schleimhautfalten eine gewisse Höhe erreicht haben, trennt sich von der inneren, cirkulären Muskelschicht der Psalterwand ein Muskelblatt ab und steigt als eine relativ dicke Muskelplatte in der Blattmitte, also in der Submukosa, in die Höhe gegen den freien Blattrand hin und bildet das muskulöse Mittelblatt der Psalterblätter. Dieses mittlere Muskelblatt ist in der

Figur XVI.

Schnitt durch das Ende eines Psalterblattes vom Rinde.

a Seitenmuskulatur des Blattes (Muscularis mucosae), die am Blattrande
b. die Muskulatur des Randwulstes bildet.
c. Ende des Muskelmittelblattes (Centralmuskulatur).
d. Schleimhaut mit
e. Pars papillaris und
f. Hornschicht des Epithels.
g. Sekundäre Papillen.

Nähe der Haube erheblich dicker als die beiden Seitenblätter zusammengenommen; nach dem Labmagen zu wird es bald schwächer, bis es ungefähr so stark wird als die beiden Seitenblätter zu-

sammen. Die Seitenmuskulatur der Blätter, die also die Muscularis mucosae darstellt, ist in der Nähe der Haube und des Labmagens annähernd gleich stark. Das ganze Psalterblatt ist deshalb in der Nähe der Haube stärker (Anfangswulst der Blätter), ca. 3—4 mal so dick als am Labmagen. Der Anfangswulst entsteht also nicht durch die Verdickung der Seitenmuskulatur, wie Ellenberger (9) angibt, sondern durch die Verdickung des Mittelblattes. Die Fasern der Centralmuskulatur gehen in der Richtung von dem angehefteten zu dem freien Rand des Blattes. Durch Contractionen desselben werden die Blätter nach ihrer Anheftungsstelle, besonders aber auch haubenwärts gezogen. Die Fasern der Seitenmuskulatur verlaufen senkrecht dazu, also in der Richtung von der Haube nach dem Labmagen; sie werden mithin die Blätter bei Contractionen in der Richtung des angegebenen Verlaufs verkürzen; besonders wird der freie Rand des Psalterblattes durch die hier vorhandene Verdickung der Seitenmuskulatur, den sog. Randwulst, verdickt und straff. Ziehen sich die Central- und Seitenmuskulatur gemeinsam zusammen, so wird die Höhe und Länge des Blattes verkürzt, das Blatt verdickt und gesteift und gegen die Haube hin bewegt.

Die Wand des Psalters besonders aber die Brücke ist reich mit elastischem Gewebe ausgestattet. In der Propria mucosae befindet sich ein dichtes zusammenhängendes Netz elastischen Ge-

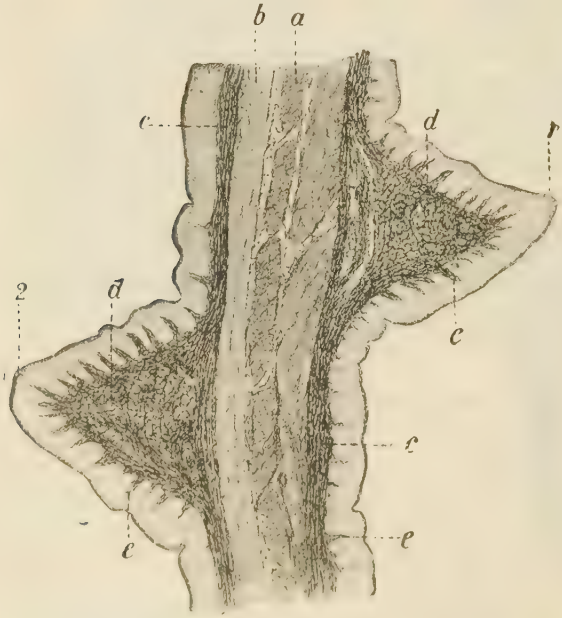

Figur XVII.

Schnitt durch ein Psalterblatt vom Schaf mit elastischem Gewebe (Färbung mit Fuchsin-Resorcin). Der Schnit hat 2 sekundäre Papillen getroffen (1 u. 2).

a. Muskelmittelblatt

b. Seitenmuskelblatt (Muscularis mucosae)

c. Elastisches Gewebe der Propria mucosae mit

e. dem der mikroskopischen Papillen.

d. Elastisches Polster der grossen Papillen auf den Seitenflächen der Psalterblätter mit

e. dem der mikroskopischen Papillen.

webes, während in der Submucosa ein mehr weitmaschiges elastisches Netz liegt; beide verbinden elastische Züge, die durch die Muscularis mucosae von einem Netz zum anderen ziehen. Von dem dichten

Proprianetz, das bis unter das Epithel reicht, gehen Faserzüge in die secundären (makroskopischen) Papillen, bilden dort ein dichtes centrales Netz, das feinste Fasern in die mikroskopischen Papillen sendet. Von dem Submucosanetz gehen relativ starke Züge elastischer Fasern in die Muskelschicht und verbreiten sich im inter- und intramusculären Bindegewebe und bilden ein wenig dichtes, weites Netz in der Submucosa. Von der eigentlichen Psalterwand ziehen die elastischen Netze natürlich auch in die Psalterblätter, in deren Propria sie sich genau so verhalten, wie in der Propria mucosae der Wand. Von hier gehen Faserzüge in die Blattmuskulatur und vor allem aber solche in die auf den Blättern befindlichen mit einer Hornkappe versehenen makroskopischen Papillen, die sie mit einem dichten Netzwerk fast ganz anfüllen (Fig. XVII). In diesem Netzwerk elastischer Fasern und dem Bindegewebe der Papillen sind einige glatte Muskelzellen eingelagert. Das elastische Gewebe bildet also in jeder makroskopischen Papille ein dichtes Polster, von dem aus die elastische Grundlage einer jeden mikroskopischen Papille in Form von Zäckchen vorragt (Fig. XVIId); in jedem dieser Zäckchen sieht man feinste elastische Fasern, die sich netzartig verbinden und verflechten.

Am Psalterlabmagenloch geht die Wand des Psalters in die des Labmagens über, ohne dass die Muskulatur einer Wandschicht sich verdickt. Ein Schliessmuskel ist hier also nicht vorhanden. Im Gegenteil die Muscularis wird sogar, sobald die Innenfläche Drüsenschleimhaut trägt, merklich dünner. Ein kleiner Teil dieses Ostium's wird von der Brücke begrenzt, die scheinbar in den Labmagen hineinragt und fast wie ein Balkon vorsteht. Dieses Ende ist auf der einen (dorsalen) Seite mit der Psalter- und auf der anderen Fläche mit Labmagenschleimhaut bedeckt (Fig. XVIII). An dem Übergange des Psalters in den Labmagen befinden sich neben dem Ende der Psalterbrücke, also seitlich an der Psalterlabmagenöffnung 2 segelartige Grenzfalten der Schleimhaut, die sog. Psaltersegel, die den Labmagen nach dem Psalter hin vollständig abschliessen, also das Innere beider Mägen von einander trennen und den Übertritt von Labmageninhalt in den Psalter vollständig verhindern können. Ich habe dies auch experimental festgestellt. Spülte ich den Magen mit warmem Wasser aus, dann schlossen sich diese Klappen und liessen kein Wasser in den Psalter übertreten. Bei Gebrauch von kaltem Wasser versagte der Verschluss. Die Segel haben eine dem Psalter und eine dem Labmagen zugewandte Fläche, einen angewachsenen und einen freien Rand. Sie stehen gewöhnlich dadurch mit einander in Verbindung, dass über den freien in den Labmagen schauenden Endrand der Brücke eine kurze d. h. niedrige Schleimhautfalte frei in den Labmagen vorragt (Fig. XIV). Diese zwischen beiden Segeln liegende Falte der Brückenschleimhaut geht jederseits in die Segel über. Diese Falte kann auch fehlen und fehlt nicht selten. Nach Haane (19) besteht das Psaltersegel des Rindes aus 2 Schleimhautblättern, von denen das psalterseitige den cutanen

Charakter besitzt, während das labmagenseitige Blatt aus einer Drüsenschleimhaut besteht; beide Blätter sollen am freien Rand

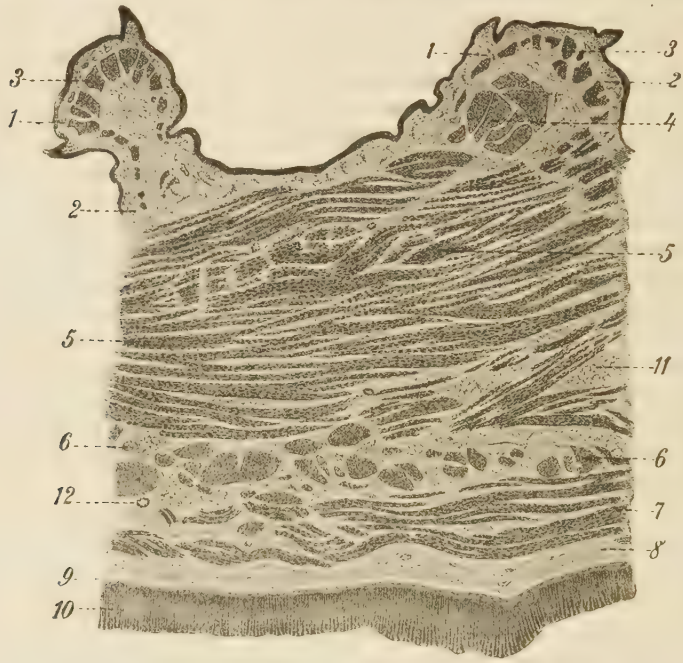

Figur XVIII.

Querschnitt durch die Psalterbrücke eines Schafes.

1. Psalterschleimhaut.
2. Submucosa der Psalterschleimhaut
3. Muskulatur der Lippen der Psalterrinne.
4. Muskelstrang, der sich als innerste Schicht der Rinne von der schwächeren Lippe der Speiserinne bis zum Psalterlabmagenloch fortsetzt.
5. Quermuskelschicht mit schrägen Bündeln.
6. Längsmuskelschicht.
7. Quermuskelschicht
8. Submucosa der Labmagenschleimhaut
9. Muscularis mucosae der Labmagenschleimhaut.
10. Propria der Labmagenschleimhaut.

des Segels zusammenstossen. Auf der einen Blattseite soll sich also Psalter-, auf der anderen Labmagenschleimhaut befinden; die eine Seite soll ein vielschichtiges Platten-, die andere ein einschichtiges Cylinderepithel tragen. Beim Schaf und bei der Ziege soll auch die Psalterseite fast ausschliesslich aus Drüsenschleimhaut bestehen. Ich kann diesen Angaben noch hinzufügen, dass ich auch beim Rinde an der Psalterseite des Segels häufig an einem grossen Teile Drüsenschleimhaut vorgefunden habe. Das Verhalten dieser Segel ist also bezüglich des Baues der Schleimhaut umgekehrt, wie das des Gaumensegels. Bei diesem erstreckt sich die cutane Schleimhaut über den freien Rand hinaus auch auf einen Teil der Rachenseite; hier dagegen bei den Psaltersegeln erstreckt sich die Lab-

magenschleimhaut auf einen Teil der Psalterseite. Die Schleimhäute der Segel bezw. die beiden Schleimhautblätter besitzen natürlich eine Muscularis mucosae und sind ziemlich reich an elastischem Gewebe, sie können also aktiv aus ihrer Lage gebracht werden, was natürlich auch passiv durch Druck des Mageninhaltes (bei peristaltischen und antiperistaltischen Bewegungen) geschehen kann. Ebenso können sie aktiv und passiv (durch Mageninhalt und das elastische Gewebe) wieder in die Ruhelage zurückgeführt werden. Dass sich in den Segeln ausser der Muscularis mucosae ein Muskelblatt vorfindet, wie Ellenberger (9), Martin (23) und andere angeben, habe ich nicht finden können. Der Raum zwischen den beiden Schleimhautblättern wird in der Hauptsache durch Bindegewebe, welches sehr reich mit Fettzellen versehen ist, ausgefüllt. Die Segel sind also fast ebenso gebaut, wie die unten beschriebenen Schleimhautfalten des Labmagens. Sie sind mehr dem Labmagen zuzuzählen als dem Psalter, und es wäre vielleicht die Bezeichnung Labmagensegel zutreffender als Psaltersegel.

Die Muscularis des **Labmagens** (Fig. XIX und XX), welche wesentlich dünner ist, als die der drei Vormägen, zerfällt in eine äussere Längs- und eine innere Kreisfaserschicht. Beim Rinde misst die longitudinale Schicht am psalterseitigen mit Fundusdrüsen

Figur XIX.

Aeussere Muskelschicht des 3. und 4. Magens des Schafes. Die beiden ersten Vormägen (Pansen und Haube) sind in ihrer Lage und Grösse angedeutet.

ausgestatteten Abschnitt ca. $^3/_4$ mm, die zirkuläre 1 mm; nach dem Pylorus zu werden beide Schichten kräftiger und sind ca. 1 mm resp. $1^1/_2$ mm stark. Beim Schaf und bei der Ziege sind beide

Schichten zusammen am Anfange kaum 1 mm stark, während sie in der Nähe des Pylorus die Stärke von reichlich 1 mm zuweilen $1^1/_2$ erreichen; $^1/_3$ davon entfällt ungefähr auf die äussere, $^2/_3$ auf die innere Muskelschicht. Die Fasern der äusseren Muskelschicht des Labmagens (Fig. XIX) stehen zum Teil mit den Fasern der äusseren Schicht des Psalters in Zusammenhang, zum Teil aber auch mit denen der Haube, indem Fasern der äusseren Schicht der Haube direkt auf den Labmagen übergehen. Die Fasern der äusseren Schicht überziehen den ganzen Labmagen in longitudinaler Richtung bis zum Pylorus und dadurch, dass sie hier konvergieren, verdickt sich die Schicht gegen den Pylorus. An der convexen Fläche des Pylorus vereinigen sich sogar die Fasern zu einem bandstreifenartigen Muskelzuge, der sich auf das Duodenum einige Millimeter fortsetzt und sich dann strahlenförmig verteilt. Die innere zirkuläre Schicht des Labmagens (Fig. XX) ist als die Fortsetzung der inneren Muskelschicht des Psalters zu betrachten; ihre Fasern gehen an dem Psalterlabmagenloch ohne Bildung eines Schliessmuskels in einander über; an dem Übergange setzen sich die Segel an. Die Fasern der inneren Muskelschicht verlaufen senkrecht zu den Fasern der äusseren Schicht und umgeben den ganzen Labmagen in kreisförmigen Touren. Am Pylorus verdickt

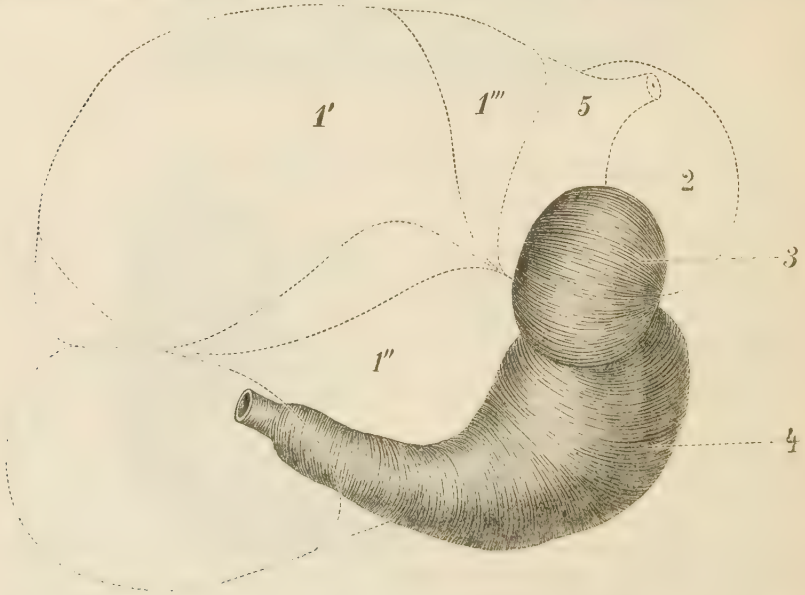

Figur XX.

Innere Muskelschicht des Psalters und Labmagens. Die beiden ersten Vormägen (Pansen und Haube) sind in ihrer Lage und Grösse angedeutet.

sich diese Schicht zu einem Ringmuskel, dem Sphincter pylori. In der concaven Wandfläche des Pylorus fühlt man einen dicken nur von Martin (23) beschriebenen Wulst, der in Form einer Halbkugel

in das Lumen des Pylorus hineinragt. Dieser Schliesswulst, Torus pyloricus, ist beim Rinde ungefähr 30, beim Schaf und bei der Ziege ca. 12 mm dick. Die mikroskopische Untersuchung dieses Gebildes ergab, dass die Muskelfasern der inneren Wandschicht des Labmagens in diesen Wulst vordringen, dabei auseinander weichen und Zwischenräume bilden, die durch reichliches Fettgewebe ausgefüllt werden. Auf dem Schliesswulst ist die Schleimhaut derber und wesentlich dicker als in den anderen Magenregionen.

Die Schleimhaut des Labmagens besitzt eine zweischichtige Muscularis mucosae. Die Fasern der inneren Schicht verlaufen parallel mit den Fasern der inneren Schicht der Wandmuskulatur, während die Fasern der äusseren Schicht der Muscularis mucosae in entgegengesetzter Richtung verlaufen. Die drüsentragende Schleimhaut des Labmagens, welche rötlich gefärbt und sammetartig weich ist, bildet durch Verdoppelung beim Rinde 14—16, beim Schaf und bei der Ziege 13—15 ca. 4—6 cm hohe Falten, die in das Lumen des Labmagens hineinragen. Sie nehmen ihren Anfang an der Psalterlabmagenöffnung und verlaufen schwach spiralig nach der Pylorushöhle, wie Ellenberger (7) und Pauli (31) bereits beschrieben haben. Diese Falten enthalten zwischen ihren Schleimhautverdoppelungen nur reichliches Fettgewebe und ausser der Muscularis mucosae kein weiteres Muskelblatt. Das elastische Gewebe ist in der Wand des Labmagens nicht in so dichten Netzwerken vorhanden als in den Wänden der Vormägen, jedoch überall, besonders im Pylorus, in reichlicher Menge anzutreffen.

Zusammenfassung.

Überblickt man die Ergebnisse meiner Untersuchungen, so sind folgende Befunde besonders beachtenswert. Wie am grössten Teil der Wand des Verdauungskanals hat man auch an den 4 Mägen der Wiederkäuer eine äussere Hauptmuskulatur, Tunica muscularis externa und eine Schleimhautmuskulatur, die Lamina muscularis mucosae zu unterscheiden.

Die Hauptmuskulatur besteht durchgängig aus 2 Schichten, deren Fasern im grossen und ganzen rechtwinklig zu einander gerichtet sind. Eine innen von ihnen befindliche schiefe Schicht Stratum obliquum (Fibrae obliquae), wie eine solche an den einhöhligen Mägen vielfach vorkommt, konnte ich bei den Wiederkäuern nicht feststellen. An einzelnen Stellen kommt allerdings zu den 2 Hauptschichten noch eine schwache äussere oder innere Nebenschicht hinzu. Was zunächst das Verhalten der Muskulatur an den in Frage kommenden Öffnungen anlangt, so habe ich darüber folgendes festgestellt: An der Mündung der Speiseröhre in den Vorhof bezw. in Pansen und Haube ist ein besonderer, gut ausgeprägter Sphincter cardiae nicht zugegen. Es ist dies auch natürlich, weil sich die Speiseröhre in die Speiserinne fortsetzt. Ein starker Sphincter, der beim Schlingen durch die Oesophagusbewegungen

überwunden werden müsste, würde auf die Beförderung der Nahrung in die Haube oder durch die Speiserinne in den Psalter und Labmagen störend wirken; besonders aber würde das Wiederkauen und das für die Gesunderhaltung der Wiederkäuer unbedingt nötige öftere Ausstossen der reichlichen Gase den Tieren sehr erschwert werden. An der Cardia geht einfach die Oesophagusmuskulatur in die Muskulatur des Magenvorhofs und damit in die von Pansen und Haube, vor allem aber auch in die der Speiserinne über, wobei die unten näher beschriebene eigenartige Muskulatur dieser Rinne gebildet wird. Wenn auch kein Sphincter cardiae vorhanden ist, so wird doch eine muskulöse Einrichtung geschaffen, die eine Verengerung der Oesophagusmündung und eine Änderung des Winkels zwischen Oesophagus und Speiserinne ermöglicht. Diese Einrichtung besteht in einer Muskelschleife, deren Schenkel in den Lippen der Speiserinne liegen und deren Scheitel das Oesophagusende halb umkreist.

An der Haubenpansenöffnung befindet sich keine Verdickung der Wandmuskulatur, so dass ein Schliessmuskel nicht vorhanden ist. Dieses Ostium ist sehr weit; nur durch den niedrigen Haubenpansenpfeiler wird die Höhlung der Haube von der des Pansens abgegrenzt. Pansen und Haube sind somit in gewissem Sinne als ein einheitlicher Vormagen anzusehen.

Die Haubenpsalteröffnung dagegen ist sehr eng und zeigt eine deutliche Verstärkung der Wandmuskulatur, die z. T. durch Verdickung der inneren Muskelschicht der Haube entsteht, indem die Längsmuskulatur der beiden Lippen der Speiserinne das gen. Loch umkreisen. Weiterhin kommt die Verstärkung dadurch zu Stande, dass der grösste Teil der Fasern der äusseren Muskelschicht der Haube nicht auf den Psalter übergeht, sondern im rechten Winkel nach der Schleimhaut zu abbiegt, in die innere Ringmuskulatur eintritt und diese verstärkt. Zweifellos treten hier aber auch neue Muskelfasern behufs Verstärkung auf. Auch die Quermuskulatur der Speiserinne wird an dem Haubenpsalterloch etwas stärker und trägt somit zur Bildung des Sphincter bei. Kontrahiert sich die Muskulatur der Speiserinne, dann wird die gen. Öffnung verengt und der Cardia genähert. Der Sphincter reticulo omasicus ist beim Rinde 8 mm, beim Schaf und bei der Ziege 3,5 mm stark.

An der Psalterlabmagenöffnung ist kein Sphincter vorhanden; das, was von den Autoren als Sphincter aufgefasst ist, befindet sich nur im Bereich der Brücke. Es ist ein dicker Muskelstrang, der dadurch entsteht, dass die Faserbündel der cirkulären inneren Muskulatur der Seitenwände und der kaudalen Wand des Psalters gegen das Ende der Psalterbrücke ziehend zusammenfliessen und so einen Muskelwulst bilden, dessen seitliche Enden in der Psalterwand und nicht an der gen. Öffnung liegen. Infolgedessen gehen auch Psalterblätter quer über die seitlichen Fortsätze dieses Muskelstranges. Der Verschluss dieser Öffnung wird allein durch die Psaltersegel bewirkt, die meist passiv durch den Labmageninhalt gegen dieses Ostium gehoben werden. Am Pylorus

wird durch das Zusammenfliessen der Muskulatur des Labmagens ein mässig guter Schliessmuskel gebildet. Vervollständigt wird der Verschluss durch einen Schliesswulst, der in Form einer Halbkugel in das Lumen des Pylorus hineinragt.

Bezüglich der Muskulatur der Magenwände zeichnet sich die Haubenmuskulatur durch ihre Dicke (beim Rinde 5 mm, beim Schaf und bei der Ziege 2 mm stark) und dadurch aus, dass beide Schichten aus der Muskulatur der dorsoventral gerichteten Speiserinne hervorgehen, so dass die Fasern der einen Schicht ungefähr parallel, die der anderen nahezu senkrecht zu dieser gerichtet sind.

Die Pansenmuskulatur geht aus der des gemeinsamen Vorhofs und indirekt z T. aus der des Oesophagus und aus der Haube hervor, ohne dass die Wandschichten an der Haubenpansenöffnung eine Verstärkung erfahren. Im allgemeinen verlaufen die Fasern in Bögen und schräg, wobei aber die Tendenz der rechtwinkeligen Stellung der Fasern der einen zu der der anderen Schicht besteht. Die Fasern der äusseren beim Rinde 1,5 mm, beim Schaf und bei der Ziege $^1/_2$ mm dicken Schicht sind im grossen und ganzen beckenwärts gerichtet und verlaufen teilweise parallel mit den beiden Hauptrinnen. Die Fasern aber, welche die Rinnen passieren, tun dies so, dass sie die Rinnen rechtwinklig schneiden. Die Fasern der inneren beim Rinde 2 mm, beim Schaf und bei der Ziege 1 mm dicken Schicht verlaufen mehr dorsoventral bezw. cirkulär um Pansenvorhof, Pansensäcke und Endblindsäcke. Zu den Rinnen verlaufen sie derart bogig, dass sie, selbst wenn sie vorher rechtwinklig zu diesen gerichtet waren, so in die Pfeiler eintreten, dass sie mit diesen in deren Längsrichtung verlaufen.

Die Muskulatur der Haupt- und Nebenpfeiler und des Haubenpansenpfeilers besteht 1. aus einem mächtigen in der Richtung des Pfeilers bezw. der Rinne verlaufenden Muskelstrang, der der Innen- bezw. Cirkulärmuskulatur des Pansens angehört und 2. aus Muskelfaserbündeln bezw. Blättern, die senkrecht hierzu gegen die Schleimhautseite gerichtet sind, also von der Serosaseite gegen den freien Rand der Pfeiler ziehen. Sie gehören zur äusseren Schicht der Pansenmuskulatur und spalten sich von dieser ab, die im übrigen die Pfeiler aussen (serosaseitig) quer überschreitet.

Die Hauptmuskulatur des Psalters besteht aus 2 Schichten, welche aus den entsprechenden Schichten der Haube hervorgehen. Die Fasern der äusseren, dünnen Muskelschicht verlaufen von der Haube zum Labmagen, während die Fasern der inneren erheblich stärkeren, beim Rinde 3,5, beim Schaf und bei der Ziege 1,5 mm dicken Schicht senkrecht dazu verlaufen. Die Fasern dieser letzteren Schicht laufen konvergierend nach dem Boden des Psalters zusammen und bilden so die starke Brücke und vor allem den oben erwähnten Muskelstrang an der ventralen Seite der Psalterlabmagenöffnung (Hufeisenschlinge). Aus der inneren Muskelschicht ziehen Muskelblätter in die grösseren Psalterblätter und bilden deren Muskelmittelblatt.

Die Hauptmuskulatur des Labmagens bildet 2 Schichten, deren Fasern von den entsprechenden Muskelschichten des Psalters stammen. Die äussere Schicht ist beim Rinde $^3/_4$ mm, beim Schaf und bei der Ziege $^1/_4$ mm, die innere beim Rinde 1 mm, beim Schaf und bei der Ziege $^1/_2$ mm stark.

Die Hauptmuskulatur der Speiserinne besteht aus der Muskulatur des Bodens und der der Lippen. Erstere setzt sich zusammen aus einer äusseren, dünnen Längsfaserschicht, deren Fasern z. T. aus quergestreiften Muskelzellen bestehen und aus einer inneren erheblich stärkeren Querfaserschicht, die beim Rinde 3, beim Schaf und bei der Ziege 1 mm dick ist. Die Lippenmuskulatur besteht aus je einem starken, beim Rind ca. 7, beim Schaf und bei der Ziege 3 mm dicken Muskelstrang längsgerichteter Fasern in den sich, ähnlich wie bei den Pfeilern, ein Muskelblatt der inneren quergestellten Schicht des Bodens gegen den freien Rand der Lippe strebend einsenkt. Die Längsmuskulatur der Speiserinnenlippen entstammt der Kreismuskelschicht des Speiseröhrenendes. Der Teil der Fasern, die an der Speiseröhre seitlich und dorsal deren Schluss darstellen, biegt an der Cardia bogig ab in die Lippen der Rinne. So entsteht hier eine enge Schleife, deren Scheitel an der Cardia und deren beide Schenkel in den Lippen der Schlundrinne liegen (Fig. III). Diese Schleife ist zweifellos sehr wichtig für das Formieren des wiederzukauenden Bissens und des Verschlusses der Cardia, um das Eintreten weiterer Futtermassen hierbei zu verhindern. Sie stellt in Verbindung mit der übrigen Endmuskulatur des Oesophagus einen eigenartigen Sphincter cardiae dar, wenn auch die Verdickung der Muskulatur fehlt.

Die Hauptmuskulatur der Brücke besteht aus einer sehr dünnen äusseren längsverlaufenden Schicht, einer inneren sehr starken, beim Rinde 3, beim Schaf und bei der Ziege 1,5 mm dicken Schicht, deren Fasern senkrecht dazu gerichtet sind und die durch das Zusammenfliessen der Fasern der inneren Muskelschicht der Psalterwand eine bedeutende Stärke erreicht, und aus einem unter der Schleimhaut verlaufenden Muskelstrang, der von der schwächeren Speiserinnenlippe ausgeht beim Rinde in schräger, beim Schaf und bei der Ziege in gerader Richtung nach dem Psalterlabmagenloch verläuft.

Die erwähnte Hauptmuskulatur der 4 Mägen steht mit der der Speiseröhre in direktem Zusammenhange. Die Fasern der äusseren Schicht der Speiseröhre gehen auf dem gemeinschaftlichen Magenvorhof in die Fasern der äusseren Schicht desselben über und nehmen deren Richtung an; dabei werden die quergestreiften Muskelzellen dieser Fasern bald durch glatte ersetzt. Auf der Speiserinne bilden die quergestreiften Fasern eine vollständige jedoch dünne Schicht, die beim Schaf und bei der Ziege bis in Höhe des Haubenpsalterlochs den Boden der Rinne von aussen bedeckt und die äussere Schicht desselben bildet. Die inneren circulären Fasern des Oesophagus werden z. T. zur Querfaserschicht der Speiserinne, die sich wieder in die Querfaserschicht der Psalter-

rinne fortsetzt. Im übrigen gehen die Fasern in die innere Schicht des Magenvorhofs, des Pansens, der Haube u. s. w. über. Die Muscularis mucosae zeigt ein ganz eigenartiges und merkwürdiges Verhalten. Die Speiseröhre besitzt nahe dem Magen eine zusammenhängende einschichtige Lamina muscularis mucosae. Diese setzt sich an der einen Seite ununterbrochen in die Schleimhaut der Speiserinne und Psalterrinne fort. In der Schleimhaut des Magenvorhofs ist sie zunächst d. h. ganz nahe der Oesophagusmündung noch zugegen, sie verdünnt sich aber sehr rasch in der Pansenwand derart, dass die Muskelfasern weit auseinander weichen und dass sich Bindegewebsbündel und elastisches Gewebe zwischen sie einlagern, so dass von einer wirklichen Muscularis mucosae nicht mehr die Rede sein kann. Da aber, wo die Pansenschleimhaut sich zu den Pansenzotten erhebt, sammeln sich die Muskelfasern wieder mehr oder weniger, so dass Bündel von ihnen in diese, namentlich in die langen und grossen Zotten, eindringen und diese bewegen können.

Auch in der Haube tritt eine ganz eigenartige Anordnung der Muskelfasern der Muscularis mucosae ein; sie lagern sich hier in Bündel zusammen, die der Länge nach in den Haubenleisten liegen, während zwischen den Leisten also im Boden der Haubenzellen etc., die Lamina muscularis mucosae ganz fehlt. Dieses Verhältnis erinnert an das Zusammenlagern der Längsfaserschicht der Hauptmuskulatur des Dickdarms zu den Bandstreifen (Tänien), zwischen denen die Längsfaserschicht auch fast ganz fehlt. Die Leistenmuskulatur der Haube steht mit der Muscularis mucosae der Speiserinne in der Art in Verbindung, dass die Schleimhaut der Speiserinnenlippen kleine Fältchen bildet, die ebenfalls Bündel der Muscularis mucosae enthalten; diese Fältchen werden höher und allmählich zu Haubenleisten. Mit dem Höherwerden der Fältchen steigt auch das Muskelbündel höher in dieselben hinein, verdickt sich und bildet schliesslich die Leistenmuskulatur.

Im 3. Magen tritt die Muscularis mucosae wieder als zusammenhängende Schicht auf. Sie ist die Fortsetzung der Muscularis mucosae der Speiserinne und zwar in ganzer Ausdehnung. In den Psalterblättern bildet sie deren Seitenmuskulatur, die am freien Rande der Blätter einen sehr breiten und relativ dicken, muskulösen Bandstreifen bildet. In dem Labmagen ist die Muscularis mucosae zweischichtig. Die Fasern der inneren Schicht verlaufen circulär, die der äusseren longitudinal.

Das elastische Gewebe ist in den 3 Vormägen besonders stark und erheblich stärker vertreten als in der Labmagenwand. In der Pansenwand ist die Propria mucosae überaus reichlich mit elastischen Fasern, die hier ein dichtes, feinfaseriges, engmaschiges Netz und Flechtwerk bilden, ausgestattet. Von hier aus gehen Fasern einerseits in das inter- und intramusculäre Bindegewebe und in die Subserosa, um hier Netze zu bilden, andererseits in die Zotten und in die makroskopischen und mikroskopischen Papillen der Schleimhaut. In den secundären Papillen sind die elastischen Fasern zu einem dichten

Netz und Flechtwerk vereinigt, das zwar achsial gelegen ist, aber auch in die primären Papillen hineinreicht und den Papillen und Zotten als Stützorgan dient. In den Pfeilern besitzt die Propria mucosae ebenfalls ein dichtes Netzwerk, das einerseits feine Züge elastischer Fasern in die Papillen, andererseits solche derart durch die Hauptmuskulatur sendet, dass auch in der Mitte der Pfeiler ein relativ starkes elastisches Geflecht gebildet wird. Die Haube weist besonders in ihrer Submucosa ein dichtes Netz feiner elastischer Fasern auf, das dichte Züge in die Leisten und in die Papillen der letzteren entsendet. Auch das inter- und intramusculäre Bindegewebe wird von einem dichten Netz elastischer Fasern durchzogen. In den Lippen und in dem Boden der Speiserinne ist das elastische Gewebe auffallend stark vertreten; es bildet in der Propria mucosae besonders aber in der Submucosa breite jedoch nicht sehr dichte Netze und Flechtwerke. Von hier aus ziehen einerseits feine Netze bis in die äussersten Spitzen der Papillen, andererseits dichte Faserzüge durch die Hauptmuskulatur in die Subserosa, um sich hier zu einem Netzwerk zu vereinigen. Der Psalter hat in der Propria mucosae ein dichtes und in der Submucosa ein mehr weitmaschiges Netz elastischer Fasern, die durch elastische Züge mit einander verbunden sind. Von dem dichten Proprianetz gehen Faserzüge in die makroskopischen Papillen und bilden dort ein dichtes zentrales Netz, das feinste Fasern in die mikroskopischen Papillen sendet, die in diesen ein feinfaseriges sehr dichtes Netz bilden. Von der Submucosa gehen starke Züge elastischer Fasern in die Hauptmuskulatur, verbreiten sich im inter- und intramusculären Bindegewebe und bilden in der Subserosa ein weniger dichtes Netz. Von der Psalterwand steigen die elastischen Netze auch in die Psalterblätter und verhalten sich hier wie in der Wand. Jedoch ist hervorzuheben, dass die auf den Blättern befindlichen makroskopischen Papillen fast ganz mit elastischem Gewebe angefüllt sind In dem Labmagen ist das elastische Gewebe nicht so reichlich und nicht in so dichten Netzen vorhanden, als in den Wänden der Vormägen. Es findet sich in der Submucosa ein feines weitmaschiges Netzwerk, von dem Fasern in das inter- und intramusculäre Bindegewebe und in die Subserosa ziehen; andererseits gehen auch elastische Züge in die Propria mucosae und umspinnen die Drüsen bis zum Oberflächenepithel.

Physiologische Schlussbetrachtung.

Die Ergebnisse meiner Untersuchungen über die muskulösen und elastischen Elemente des Wiederkäuermagens veranlassen mich zu einigen physiologischen Betrachtungen und Schlussfolgerungen. Meine Untersuchungen haben ergeben, dass besonders die 3 Vormägen starke muskulöse und elastische Hohlorgane sind. Sie können sich wegen ihres Reichtums an elastischem Gewebe sehr bedeutend ausdehnen und wieder zusammenziehen, ohne dass die Struktur der

Wandungen und deren physikalische Eigenschaften leiden und ohne dass eine krankhafte Dilatation eintritt. Sie besitzen also in hohem Grade die Fähigkeit, sich der Menge ihres Inhaltes anzupassen, ohne dass sich die Druckverhältnisse in ihnen wesentlich ändern. Andererseits sind aber die Vormägen auch vorzüglich geeignet vermöge der Stärke und der Anordnung der Muskulatur die schweren und grossen Inhaltsmassen zu bewegen, zu durchmischen und nach jeder Richtung hin fortzuschaffen. Nachdem Ellenberger (10) und Schmaltz (33 und 34) festgestellt haben, dass die Speiserinne in dorsoventraler Richtung und, wie Ellenberger (10) zeigte, unter leicht spiraliger Drehung verläuft, kann man sich leicht vorstellen, dass flüssige und breiige Nahrungsstoffe bei der Nahrungsaufnahme und beim Wiederkauen durch diesen Halbkanal direkt in den Psalter oder auch noch weiter durch die Psalterrinne in den Labmagen gelangen können, ohne in die Haube und in den Pansen zu fallen. Dieser Weg ist, wie meine zahlreichen Messungen ergeben haben, auch nicht, wie früher angenommen 20—25 cm lang, sondern beim Rinde im Durchschnitt nur 14 cm, beim Schaf 3 cm und bei der Ziege sogar nur 2,5 cm lang. Auch werden Nahrungsstoffe, welche die Speiserinne herabgleiten, durch die leicht rotierende Bewegung, die dieselben durch den spiraligen Verlauf der Rinne erleiden, leichter in der ihr gegebenen Richtung erhalten, als wenn die Rinne gerade verliefe Bei der Nahrungsaufnahme kauen die Wiederkäuer die Nahrung nur oberflächlich und formieren grosse Bissen; diese sind gewöhnlich so gross, dass behufs ihres Eintritt's in den Magen die Cardia und damit mindestens auch der Anfang der Speiserinne erheblich erweitert werden müssen. Die Speiserinne ist dann absolut nicht im Stande, diese grossen Bissen zu fassen. Ihre Lippen werden auseinandergedrückt und die Bissen fallen je nach der Kraft, mit der sie in die Vormägen geschleudert werden und je nach ihrer Schwere und sonstigen Beschaffenheit in die Haube oder in den Pansen. Deshalb kann man beobachten, dass alle verschluckten schweren Fremdkörper wie Nägel, Drahtstücke, Steine etc. fast stets in die Haube, die am tiefsten gelegen ist, fallen. Die wenigen derartigen Fremdkörper, die zunächst in den Pansen kommen, gelangen später meist auch in die Haube, weil der Panseninhalt wieder nach der Haubenseite geschafft werden muss, wenn er behufs Wiederkauen's rejeciert werden soll. Die Fremdkörper bleiben auch in der Haube liegen, weil diese offenbar nicht im Stande ist, die Körper durch ihre weiter dorsal gelegenen Oeffnungen in andere Magenabteilungen zu schaffen, und weil die Fremdkörper z. T. auch durch die Haubenleisten (Haubenzellen) festgehalten, man möchte sagen, eingefangen werden. In der Haube werden die Futterbissen mit Flüssigkeit, die hier stets in reichlicher Menge anzutreffen ist, durchfeuchtet und dann in andere Magenabteilungen befördert. Infolge der besonders starken Wandmuskulatur und der Anordnung ihrer Fasern ist die Haube in hohem Grade dazu befähigt, diese Arbeit zu verrichten. Sie wird darin wesentlich durch das massenhaft vorhandene elastische Gewebe unterstützt. Die Wandmuskulatur

würde leicht erschlaffen, sich ventralwärts ausdehnen und nicht mehr im Stande sein, die Inhaltsmassen zu durchmischen und nach oben in andere Magenabteilungen zu schaffen, wenn die Haubenwand nicht so reich an elastischem Gewebe wäre. Die das Wabenwerk der Haube bildenden Haubenleisten sind in hohem Grade kontraktil; sie können sich verkürzen und verdicken und werden dabei auch ein wenig höher; sie vertiefen also die Wabenzellen und verengen sie besonders am Zelleingange; sie bewegen also auch den Inhalt und sammeln eventl. Wasser an.

Für die einfache Bewegung der oft enormen Inhaltsmassen, ihre Durchmischung und ihre Beförderung in die verschiedenen Abteilungen und in die Haube genügt die Muskulatur des Pansens vollkommen, weil der Pansen in einzelne Abschnitte zerfällt, die sich allein gesondert zusammenziehen können, die aber andererseits auch so zusammenhängen, dass die Bewegungen und Reizungen einer Abteilung auf die andere übertragen werden können und meist übertragen werden. In diesem Sinne muss man eine gemeinsame Muskulatur des gesamten Pansens (die äussere Lamelle der äusseren Muskelschicht und die innere Muskelschicht) und eine Sondermuskulatur der einzelnen Abteilungen (tiefes Blatt der äusseren Muskelschicht) unterscheiden; die erstere sorgt für die peristaltische Fortpflanzung der Pansenbewegungen, die letztere für die Sonderkontraktionen der Einzelsäcke. Die Sondermuskulatur geht von Pfeiler zu Pfeiler oder umzieht den einzelnen Sack, braucht also immer nur den Inhalt des betreffenden Abschnittes zu bewältigen. Auf diese Weise wird die grosse Arbeit, die der Pansen zu leisten hat, auf die einzelnen Abschnitte verteilt.

Wenn, wie gesagt, die Pansenmuskulatur für die Beförderung des Inhaltes von Abschnitt zu Abschnitt und für das Hinüberschaffen in die Haube vollkommen genügt, so ist dies jedoch nicht der Fall für die Beförderung des Inhaltes nach der Cardia und das Hineinpressen eines Teiles desselben in die Speiseröhre. Hierbei muss die Bauchpresse mitwirken; dass dieses wirklich der Fall ist, beweist ausser der bei jeder Rejection festzustellenden Tätigkeit der Bauchpresse auch die Tatsache, dass gerade der ventral gelegene Nebenpansen, der doch seinen Inhalt am meisten zu heben und das grösste Gewicht zu bewältigen hat, eine bedeutend schwächere Muskulatur besitzt, als der mehr dorsal gelegene Hauptpansen, der allerdings beim Ausstossen der Gase (Rülpsen), die selbstverständlich nach oben steigen und sich in ihm ansammeln, eine grosse Rolle spielt. Welche Rolle die einzelnen Vormagenabschnitte bei dem Wiederkauen, speziell bei der Rejection der Bissen, spielen ist nicht sicher festgestellt. Dass der 3. und 4. Magen dabei unbeteiligt sind, steht fest; es kann nur der Verschluss der Haubenpsalteröffnung in Frage kommen. Diese ist aber ohne dies so klein, dass sie die wenig zerkleinerten, nicht wiedergekauten Massen des Hauben- und Panseninhalts nicht durchlässt. Sie wird aber sicherlich auch bei der Rejection, wobei die gesamte Haube sich energisch kontrahiert, geschlossen. Durch die Bauch-

presse und die an den Endblindsäcken einsetzende Kontraktion des Pansens wird der Panseninhalt nach dem Pansenvorhof hingedrängt und, indem sich auch dieser und mit ihm zugleich die Haube rasch und energisch kontrahiert, wird der Inhalt weiter nach dem gemeinsamen Haubenpansenvorhof (Magenschlundkopf) getrieben, der sich unter Erschlaffung des Sphincter cardiae, d. h. bei Öffnung der Cardia, ruckweise kontrahiert und einen Bissen in die Cardia treibt. Nun kontrahiert sich der Schliessmuskel der Cardia reflectorisch durch die Berührung des Bissens mit der Schleimhaut und kneift den Bissen ab. Die Wirkung der die Cardia umfassenden Muskelschleife ist dabei sehr wichtig. Welche Rolle die Speiserinne bei der Rejection der Bissen spielt, ist zweifelhaft. Beim Schlingen des wiedergekauten und neu eingespeichelten Bissen's, sowie beim Schlingen der beim Durchtritt des rejecierten Bissen's durch den Isthmus faucium ausgedrückten Flüssigkeit kommt die Funktion der Speiserinne sehr in Betracht; sie leitet die schlüpferigen, wasserreichen, kleinen wiedergekauten Bissen und die genannte Flüssigkeit direkt in den Psalter, dessen Eingangsöffnung der Cardia durch die Längsmuskulatur der Speiserinnenlippen und die äussere Längsmuskulatur des Rinnenbodens genähert worden ist, wobei die Lippen, namentlich der Lippenrand, sich verdicken, etwas erhöhen und die Rinnen fest zum Kanal schliessen. Dabei wird sich auch die Haube energisch kontrahieren und ihren Gehalt in den Psalter pressen. Während nun die in kleinen Portionen abgeschluckte Flüssigkeit jedenfalls direkt durch die Psalterrinne in den Labmagen gelangt, dürften die wiedergekauten Bissen sowie vor allem die feineren nicht wiederzukauenden Teile des Hauben- und Panseninhaltes direkt aus der Haube in den Psalter befördert werden und in die Psalternischen bezw. Psalterkammern eintreten. Es ist immerhin auch möglich, dass wiedergekaute Bissen von der Speiserinne in die Psalterrinne gelangen und auf der Psalterbrücke fortgleitend direkt in den Labmagen eintreten. Fest steht jedoch, dass die weniger feinen Futterstoffe in die Psalternischen gelangen und durch die pressende Bewegung des Psalters zunächst von ihrem Wasser befreit werden, das auf die Brücke oder direkt in den Labmagen tropft. Die Psalterbewegungen sind, wie Ellenberger experimentell gezeigt hat, scheinbar nicht bedeutend, weil die innere Einrichtung und der Inhalt ausgiebige Bewegungen nicht gestatten; sie bestehen in einem langsamen Pressen d. h. einem Verengern des Raumes. Dabei werden die Psalterblätter verdickt und gesteift und vermöge ihrer Muskulatur seitlich und auf- und abwärts bewegt. Bei diesen Bewegungen wirken die vielen auf den Psalterblättern befindlichen mit einer Hornkappe und einem dichten elastischen Stützgerüst versehenen makroskopischen Papillen zerreibend und zerkleinernd auf die trockenen Inhaltsmassen ein und schieben letztere allmählich dem Labmagen zu, da die Spitzen der Papillen der Psalterlabmagenöffnung zugewandt sind. Hier fallen sie durch die grosse Öffnung in den Labmagen, dessen Hohlraum durch die Psalter-

segel gegen den Psalter hin abgeschlossen ist, wodurch ein Rücktritt des Inhalts in den Psalter wirksam verhindert wird. Die Segel können sich selbsttätig nur wenig kontrahieren, da sie nur eine Muscularis mucosae, aber keine sonstige Eigenmuskulatur besitzen; sie sind mehr passive Verschlussorgane.

Die Wand des Labmagens hat eine schwache Wandmuskulatur, die jedoch ausreicht, um peristaltische und antiperistaltische Bewegungen zu bewirken. Die Fundusdrüsenabteilung kontrahiert sich sicherlich unabhängig von der pylorusseitigen Gegend, die auch mit stärkerer Wandmuskulatur versehen ist und schliesslich den Sphincter pylori bildet; sie hindert einerseits den zu frühzeitigen Übertritt des Mageninhaltes in den Darm und treibt ihn andererseits nach gehöriger Vorbereitung in das Duodenum hinüber. Weiterhin verhindert sie auch den Rücktritt von Darminhalt und damit das Eintreten von Galle und Pankreassaft in den Magen. Zur Vervollständigung dieses den Eintritt des Darminhaltes abwehrenden Verschlusses ist auch noch der beschriebene halbkugelige Schliesswulst vorhanden. Die grossen Falten des Anfangsteiles des Labmagens, die gewissermassen die grossen Psalterblätter fortsetzen, besitzen nur eine Muscularis mucosae und können erhebliche Bewegungen nicht ausführen. Dass der Labmagen peristaltische Bewegungen bei Vagus-Reizungen vollzieht, hat Ellenberger (13) beobachtet. Er sah dabei auch tiefe Einschnürungen eintreten, die offenbar dieselbe Bedeutung haben, wie die tiefen Einschnürungen in der Mitte am einhöhligen Magen anderer Tiere, die diesen Magen in einen cardiaseitigen und einen pylorusseitigen Abschnitt zerlegen. Der Labmagen wird durch den eingeschalteten Psalter vor Überfüllungen und Überdehnungen bewahrt; infolgedessen ist seine Wand auch ärmer an elastischen Elementen als die Wand der Vormägen. Immerhin sind aber genügend elastische Netze vorhanden, um die Festigkeit der Labmagenwand und ihre Elastizität zu erhöhen.

Zum Schlusse ist es mir eine angenehme Pflicht, Herrn Geheimrat Professor Dr. Ellenberger für die Anregung zu dieser Arbeit, sowie für die liebenswürdige Weise, mit welcher er mir stets mit Rat und Tat zur Seite stand, meinen herzlichsten und ergebensten Dank auszusprechen.

Literatur-Verzeichnis.

1. **Barpi**, Ueber die Muscularis mucosae der Wiederkäuermägen. Moderno zoatric. 1899.
2. **Böhm** und **Oppel**, Taschenbuch der mikroskopischen Technik 1904.
3. **Chauveau**, **Arloing** und **Lesbre**, Traité d'anatomie comparée des animaux domestiques, Paris 1871, 1890 und 1903.
4. **Colin**, Traité de physiologie comparée des animaux, Paris 1871 und 1888.
5. **Edelmann**, Vergleichende anatomische und physiologische Untersuchungen über eine besondere Region der Magenschleimhaut (Cardiadrüsenregion) bei den Säugetieren. Deutsche Zeitschrift für Tiermedizin 1889 Bd. XV.
6. **Ellenberger** und **Müller**, Handbuch der Anatomie der Haussäugetiere. 8. Auflage, Berlin 1896.
7. **Ellenberger** und **Baum**, Handbuch der vergleichenden Anatomie. 9.—11. Auflage, Berlin 1899—1906.
8. **Ellenberger**, Grundriss der vergl. Histologie der Haustiere 1888.
9. **Ellenberger**, Handbuch der vergl. Histologie und Physiologie der Haussäugetiere 1887 und 1890.
10. **Derselbe**, Zur Anatomie und Physiologie des 3. Magens der Wiederkäuer. Archiv f. wissenschaftliche und praktische Tierheilkunde, Bd. VII. 1881.
11. **Derselbe**, Ein Beitrag zur Lehre von der Lage und Funktion der Schlundrinne der Wiederkäuer. Archiv für wissenschaftl. und prakt. Tierheilkunde, Bd. XXI. 1895.
12. **Derselbe**, Ein Beitrag zur Lösung der Frage der Innervation des Psalters der Wiederkäuer. Archiv für wissenschaftl. und prakt. Tierheilkunde. Bd. VIII.
13. **Derselbe**, Die Folgen der einseitigen und doppelseitigen Lähmung des Nervus vagus. Archiv für wissenschaftl. und prakt. Tierheilkunde, Bd. IX. 1883.
14. **Ellenberger** und **Günther**, Grundriss der vergleichenden Histologie der Haussäugetiere Berlin 1901.
15. **Ellenberger** und **Hofmeister**, Ein Beitrag zur Erforschung der Verdauungsvorgänge. Bericht über das Veterinärwesen im Königreich Sachsen für das Jahr 1885.
16. **Frank, L.**, Handbuch der Anatomie der Haustiere. Stuttgart 1883.
17. **Fürstenberg** und **Rohde**, Die Rindviehzucht nach ihrem jetztigen rationellen Standpunkt. Berlin 1873.
18. **Gurlt, E. F.**, Handbuch der Anatomie der Haussäugetiere. 1.—4. Auflage, Berlin 1822—1860.
19. **Haane**, Über die Cardiadrüsen und die Cardiadrüsenzone des Magens der Haussäugetiere. Inaug.-Diss. Giessen 1904.
20. **Leisering** und **Müller**, Handbuch der vergl. Anatomie der Haussäugetiere. 5. Auflage, Berlin 1875.

21. **Leisering, Müller** und **Ellenberger**, Handbuch der vergl. Anatomie der Haussäugetiere. 6. u. 7. Auflage, Berlin 1885 und 1890.
22. **Leyh, F.**, Handbuch der Anatomie der Haustiere. Stuttgart 1859.
23. **Martin, P.**, Lehrbuch der Anatomie der Haustiere. Stuttgart, Bd. I 1902 Bd. II 1904.
24. **Derselbe**, Die Entwickelung des Wiederkäuermagens. Oestr. Monatsschrift für Tierheilkunde. 21. Jahrgang No. 10.
25. **Milne Edwards**, Leçons sur la physiologie et l'anatomie comparée de l'homme et des animaux. T. 6. Paris 1860.
26. **Müller, Franz**, Lehrbuch der Anatomie der Haussäugetiere, Wien 1885.
27. **Munk**, Physiologie des Menschen und der Säugetiere. 4. Auflage, Berlin 1897.
28. **Noack**, Zur Anatomie und Histologie des ersten und zweiten Vormagens der Wiederkäuer. Bericht über das Veterinärwesen im Kgr. Sachsen f. d. Jahr 1883.
29. **Oppel**, Lehrbuch der vergleichenden mikroskopischen Anatomie der Wirbeltiere. Jena Bd. I. 1896. Bd. II. 1897.
30. **Pauli**, Zur Physiologie des vierten Magens der Wiederkäuer. Bericht über das Veterinärwesen im Kgr. Sachsen f. d. Jahr 1883.
31. **Derselbe**, Zur mikroskopischen Anatomie des vierten Magens der Wiederkäuer. Bericht über das Veterinärwesen im Kgr. Sachsen für das Jahr 1883.
32. **Derselbe**, Über den mikroskopischen Bau des 4. Magens beim Rinde. Archiv für wissenschaftl. und prakt. Tierheilkunde Bd. X. 1884.
33. **Schmaltz**, Messungen von Magen und Darm des Rindes. B. T. W. 1894 No. 52.
34. **Derselbe**, Über das anatomisch-physiologische Verhältnis der Speiseröhreneinmündung und der Schlundrinne zum 1. und 2. Magen beim Rinde. B. T. W. 1894 No. 27.
35. **Schwab, K.**, Lehrbuch der Anatomie der Haustiere. München 1833.
36. **Stoss**, Untersuchungen über die Entwickelung der Verdauungsorgane vorgenommen am Schafsembryo. Inaug.-Diss. Leipzig 1892.
37. **Struska**, Lehrbuch der Anatomie der Haustiere, Leipzig 1903.
38. **Thanhoffer**, Grundzüge der vergl. Physiologie und Histologie. Stuttgart 1885.
39. **Weiss, C. F. H.**, Specielle Physiologie der Haussäugetiere. Stuttgart 1869.
40. **Weissflog**, Faserverlauf der Muskulatur des Magens von Pferd, Schwein, Hund und Katze. Archiv für wissenschaftl. und prakt. Tierheilkunde 1902 und Inaug.-Diss. Erlangen 1902.
41. **Wilkens**, Untersuchungen über den Magen der wiederkauenden Haustiere 1872.
42. **Zimmermann** u. **Sal.** Beitrag zur Histologie des Pansens. Deutsch. Zeitschrift für Tiermedizin, Bd. XX.

Lebenslauf.

Geboren am 17. Mai 1865 in Summin Kr. Pr. Stargard als Sohn des Brennerei-Verwalters Eduard Massig und dessen Ehefrau Luise geb. Kaup, besuchte ich, Paul Massig, zunächst die Dorfschule meines Geburtsortes und hierauf das Realgymnasium zu Elbing. Letzteres verliess ich im Herbst 1885 nach bestandener Reifeprüfung. Um mich der Rossarzt-Karriere zu widmen, trat ich in demselben Jahre in das Ostpr. Feldartillerie-Regiment No. 1 in Königsberg ein, wurde im Herbst 1888 zur Rossarztschule nach Berlin einberufen und erlangte im Jahre 1892 die Approbation als Tierarzt. 1897 erhielt ich die Qualifikation zum beamteten Tierarzt für Preussen. Als Rossarzt im Thür. Feldartillerie-Regiment No. 19 zu Erfurt wurde ich 1901 vom Magistrat zu Erfurt zum Schlachthofdirektor ernannt, welche Stellung ich zur Zeit noch bekleide.